RT-QuIC EN UN CASO DE ENFERMEDAD DE CREUTZFELTD JAKOB

Aixa Xiomara Vargas[*], Jairo Lizarazo[**], Rafael Olarte[**]

[*]*Universidad de Pamplona, Cúcuta Colombia.*
[**]*Hospital Universitario Erasmo Meoz*

Resumen: La enfermedad de Creutzfeldt Jakob (ECJ) es una patología rápidamente progresiva que hace parte del grupo de enfermedades neurodegenerativas asociadas a priones, surge de una mutación espontánea en el gen PRNP o un cambio estructural de la proteína priónica. En humanos, la enfermedad tiene tres tipos etiológicos: esporádico, heredado y adquirido. Se trata de una patología de muy baja incidencia, con 1-2 casos por millón de habitantes al año en el mundo, aproximadamente el 85-90% de los casos ocurren de manera esporádica (1) Actualmente el diagnóstico de ECJ se realiza mediante la combinación de manifestaciones clínicas, imágenes diagnósticas, como el electroencefalograma (EEG) y la resonancia magnética cerebral, y la detección de proteínas priónicas. En los últimos años se han desarrollado métodos diagnósticos no invasivos con alta sensibilidad y especificidad, como lo es la prueba Real-Time Quaking Induced Conversion (RT-QuIC) detectada en líquido cefalorraquídeo y otros tejidos.

Presentamos el caso de una mujer a quien se le diagnóstico la enfermedad de Creutzfeldt Jakob variante esporádica, mediante la novedosa técnica de RT-QuIC asociada a otras herramientas diagnósticas y clínica

Para el desarrollo de este reporte de caso realizamos una revisión de la historia clínica junto con sus respectivas ayudas diagnósticas de tipo electroencefalograma (EEG)M la resonancia magnética cerebral, y la detección de proteínas priónicas proteína t-Tau y 14-3-3; además de la prueba RT-QuIC cuya muestra se tomó a partir de líquido cefalorraquídeo por punción lumbar, posteriormente se envía a un laboratorio en Estados Unidos y se confirma el diagnóstico en un 99%.

Palabras clave: Creutzfeldt Jakob, enfermedad priónica, diagnóstico

RT-QuIC IN A CASE OF CREUTZFELTD JAKOB DISEASE

Abstract: Creutzfeldt Jakob disease (CJD) is a rapidly progressive pathology that is part of the group of prion-associated neurodegenerative diseases. It arises from a spontaneous mutation in the PRNP gene or a structural change in the prion protein. In humans, the disease has three etiologic types: sporadic, inherited, and acquired. It is a pathology of very low incidence, with 1-2 cases per million inhabitants per year in the world, approximately 85-90% of cases occur sporadically (1) Currently the diagnosis of CJD is made by combination of clinical manifestations, diagnostic images, such as electroencephalogram (EEG) and brain magnetic resonance imaging, and the detection of prion proteins. In recent years, non-invasive diagnostic methods with high sensitivity and specificity have been developed, such as the Real-Time Quaking Induced Conversion (RT-QuIC) test detected in cerebrospinal fluid and other tissues.

We present the case of a woman who was diagnosed with sporadic Creutzfeldt Jakob disease, using the novel RT-QuIC technique associated with other diagnostic and clinical tools.

For the development of this case report, we carried out a review of the clinical history together with their respective diagnostic aids such as electroencephalogram (EEG) and cerebral magnetic resonance, and the detection of prion proteins t-Tau protein and 14-3-3; In addition to the RT-QuIC test whose sample was taken from cerebrospinal fluid by lumbar puncture, it is later sent to a laboratory in the United States and the diagnosis is confirmed by 99%.

Keywords: Creutzfeldt Jakob, prion disease, diagnosis

1. INTRODUCCIÓN

La enfermedad de Creutzfeldt Jakob (ECJ) es una patología rápidamente progresiva que hace parte del grupo de enfermedades neurodegenerativas asociadas a priones, surge de una mutación espontánea en el gen PRNP o un cambio estructural de la proteína priónica. En humanos, la enfermedad tiene tres tipos etiológicos: esporádico, heredado y adquirido. Se trata de una patología de muy baja incidencia, con 1-2 casos por millón de habitantes al año en el mundo, aproximadamente el 85-90% de los casos ocurren de manera esporádica (1)

Actualmente el diagnóstico de ECJ se realiza mediante la combinación de manifestaciones clínicas, imágenes diagnósticas, como el electroencefalograma (EEG) y la resonancia magnética cerebral, y la detección de proteínas priónicas. En los últimos años se han desarrollado métodos diagnósticos no invasivos con alta sensibilidad y especificidad, como lo es la prueba Real-Time Quaking Induced Conversion (RT-QuIC) detectada en líquido cefalorraquídeo y otros tejidos. Presentamos el caso de una mujer a quien se le diagnóstico la enfermedad de Creutzfeldt Jakob variante esporádica en un centro de tercer nivel en el nororiente colombiano, mediante la novedosa técnica de RT-QuIC asociada a otras herramientas diagnósticas y clínica; tratándose este del primer caso reportado de ECJ diagnosticada mediante esta tecnología.

El reconocimiento de las enfermedad priónicas constituye un desafío médico debido a que presenta una incidencia muy baja, los métodos diagnósticos no son accesibles en nuestro medio por lo que se requiere el procesamiento de pruebas molecular en laboratorios fuera de nuestra región, además la sospecha diagnóstica se hace de forma clínica lo que presenta un reto para el médico especialista. En Colombia, la bibliografía referente a reporte de casos de esta patología es muy limitada y durante la revisión que realizamos, a razón de que no se cuentan con los estudios específicos, no se encontró algún artículo que incluyera la prueba RT-QuIC, siendo este el primer reporte de caso en Colombia y Latinoamérica en determinar un diagnóstico de ECJ mediante esta técnica. Por lo tanto, resulta necesario destacar que este artículo marcará un precedente en favorecer la disponibilidad y accesibilidad oportuna de técnicas diagnósticas con mayor sensibilidad y especificidad. El objetivo de mi investigación es reportar un caso de enfermedad priónica diagnostico por características clínicas y confirmado por RT-QuIC, incluyendo una revisión bibliográfica de los pruebas diagnosticas

2. METOLODOLOGÍA

Se trata de una paciente que durante mi rotación por cirugía de tórax conozco la historia clínica dado que requería traqueostomía por el servicio.

Al indagar sobre su caso, contactó al Dr. Jairo Lizarazo quien unas semanas antes habría sospechado del diagnóstico de la enfermedad de Creutzfeldt Jakob, dado la clínica consistente en un deterioro rápidamente progresivo asociado a mioclonías, además de hallazgos sugestivos en

resonancia magnética cerebral y en electroencefalograma.

Sin embargo, el Dr. Lizarazo me comenta que el diagnóstico se apoya mediante detección de marcadores de proteínas priónicas, estudio que no se realiza en nuestro contexto.

Decido iniciar la búsqueda de ayuda para conseguir las herramientas necesarias que permitan aportar un diagnóstico más certero para la paciente mediante la prueba más sensible y especifica conocida hasta el momento, la RT-QuIC, en este proceso me contacto con el Dr. Rafael Olarte quien se comunica con el National Prion Disease Pathology Surveillance Center en la ciudad de Cleveland, Estados Unidos, donde indican el paso a paso para el envió y procesamiento de la muestra de líquido cefalorraquídeo.

Durante este proceso, el primer paso consistió en la toma de líquido cefalorraquídeo por parte del Dr. Lizarazo. De manera paralela realizó la capacitación IATA de manera virtual con el fin de conocer la normativa relativa al envió de sustancias peligrosas, posterior a ello se realiza el embalaje con el apoyo del laboratorio clínico del HUEM, y se gestiona con el Dr. Olarte mediante el Instituto Departamental de Salud el envió de la muestra a la ciudad de Bogotá, D.C donde se encontraba una persona encargada de dirigir esta muestra a una oficina de la transportadora internacional FedEx.

Aproximadamente 15 días después del trámite, se recibe el resultado de los marcadores de las proteínas priónicas que permiten establecer que hay una probabilidad del 98% de que la paciente curse con la enfermedad de Creutzfeldt Jakob.

Para la construcción del artículo empezó una revisión sistémica en diferentes bases de datos como PubMed, SpringerLink, UpToDate, Elsevier, Medline, Cochrane, Scielo y Redalyc, entre otras bases de datos, utilizando los términos Creutzfeldt Jakob, enfermedad priónica. Posteriormente con asesoría del Dr. Lizarazo y el Dr. Olarte se orienta se realización de la descripción del caso con la guía CARE.

3. DESCRIPCIÓN DEL CASO

Información del paciente:

Se trata de paciente femenina de 62 años, procedente de Villa del Rosario, Norte de Santander. Con antecedente de hipertensión arterial, hipotiroidismo e histerectomía más salpingectomia asociada a cáncer de ovario, dedicada a labores del hogar, vegetariana. Quien acude con su familiar al Hospital Universitario Erasmo Meoz de Cúcuta, donde ingresó el 25 de mayo de 2022.

Hallazgos clínicos:

Con cuadro clínico de un mes de evolución que inició con vértigo que evolucionó rápidamente a alteración del equilibrio, deterioro cognitivo con tendencia al mutismo e incontinencia esfinteriana con compromiso piramidal, dado por paresia y disfagia, compromiso cognitivo con ataxia y afasia.

Al examen físico de ingreso se evidencia paciente alerta, con bradilalia y bradipsiquia, con parálisis de la mirada vertical hacia arriba, alteración de los movimientos oculares de seguimiento, fascies hipomímica, llamando la atención rigidez muscular de tipo paratónico y mioclonías en manos y pies. En las semanas siguientes es evidente el deterioro neurológico, la paciente se torna mutista, con insomnio que requiere medicación, marcada hipertonía generalizada asociado a mioclonías multifocales. (Ver. Tabla 1)

Línea del tiempo/ Valoración diagnóstica:

Dentro de los estudios se investigan causas metabólicas, tóxicas, infecciosas, las cuales resultan negativas; además se descarta VIH, sífilis, virus de hepatitis B. La tomografía de cráneo simple (TAC) donde llama la atención el leve aumento del tamaño de los tálamos y una leve hiperdensidad de los pulvinares, al tratarse de resultados no concluyentes se solicita resonancia magnética cerebral que evidencia hiperintensidad en el FLAIR e hipointensidad en el DWI de los caudados y los putámenes (Ver. Fig. 1) además se realiza un electroencefalograma con complejos de ondas agudas periódicas, generalizados, sincrónicos. (Ver. Fig. 3) A partir de ello se determina que según los criterios de la CDC la paciente cumple los requisitos como un

diagnóstico probable. Se indica punción lumbar para lograr determinación de la proteína 14-3-3 y t-TAU, además de la prueba RT-QuIC a partir de líquido cefalorraquídeo obtenido por punción lumbar donde se obtienen 15 cc de LCR incoloro y transparente con presión de apertura 160 mm H2O y presión de cierre 105 mm H2O, sin complicaciones; dicha muestra se remite para estudio especializado en The National Prion Disease Pathology Surveillance Center en Ohio, Estados Unidos, debido a que en nuestro medio no se cuentan con los medios para procesar dicha muestra, posteriormente se reciben resultados positivos para RT-QuIC y proteína T-tau >20000 pg/mL (niveles normales de menor de 1150 pg/mL) y proteína 14-3-3 >160000 AU/ml (niveles normales <1999 AU/ml) siendo estos dos últimos marcadores indirectos de enfermedad neurodegenerativa, de esta manera se determina que existe una probabilidad del 98% de que se trate de ECJ variante esporádica. (Ver Fig. 3.)

Tabla 1. Sintomatología asociada a la enfermedad priónica.

Demencia ++++	Ataxia ++	Mioclonías ++++	Cambios visuales +++
Síntomas +++ extrapiramidales	Síntomas piramidales++	Síntomas psiquiátricos +	Otros

Figura 1. Resonancia magnética nuclear cerebral: hiperintensidad en el FLAIR e hipointensidad en el DWI de los caudados y los putámenes.

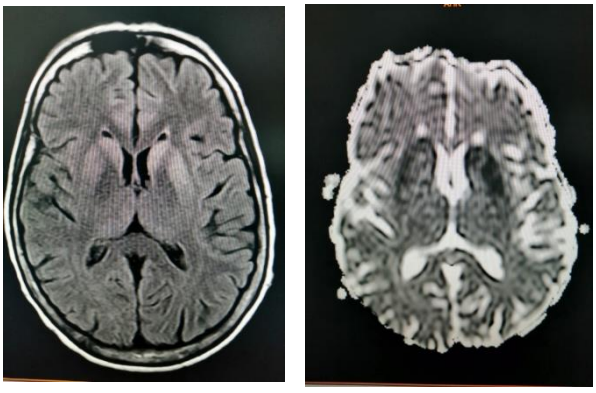

Figura 2. Marcadores de proteínas priónicas por The National Prion Disease Pathology Surveillance Center

Nombre del estudio	Resultado	Rango de referencia para NO enfermedad priónica
RT-QuIC	Positivo	Negativo
Proteína T-tau	>20.000 pg/mL	0-1149 pg/mL
Proteína 14-3-3	>160.000 AU/ml	<30-1999 AU/mL

Figura 3. Electroencefalograma digital realizado en estado de vigilia en el que se observa complejos de ondas agudas periódicas, generalizados, sincrónicos.

4. DISCUSIÓN

Se trata de una patología de muy baja incidencia, con 1-2 casos por millón de habitantes al año en el mundo, aproximadamente el 85-90% de los casos ocurren de manera esporádica. En Estados Unidos se diagnostican alrededor de 400 casos de enfermedad priónica por año, una incidencia de 1,2 en 1 millón. Del 80 al 95% son casos esporádicos, del 10 al 15% son genéticas, secundarios a mutaciones en el gen de la proteína priónica y menos del 1% son adquiridas debido a iatrogenia relacionado con transfusiones de sangre o ingestión de alimentos contaminados por encefalopatía espongiforme bovina (1)

En Colombia, entre el año 2005 y 2012 se notificaron al SIVIGILA 14 casos de ECJ variante esporádica, el diagnóstico comprendió el análisis de las manifestaciones clínicas, el EEG, la detección de la proteína 14-3-3 en líquido cefalorraquídeo. Los casos reportados fueron procedentes de Valle del Cauca (37,5%), Antioquia (25%), Bogotá y Santander (12,5% cada uno), Bolívar y Quindío (6,25% cada uno). La mayoría de los casos reportados se presentan en mujeres, con una edad promedio de 61,4 años, el 100% presentó manifestaciones clínicas asociadas a deterioro neurológico, demencia progresiva, episodios convulsivos, depresión y mioclonus. (2) En los últimos años, comprendido el periodo 2015-2019, se han reportado en la literatura 4 casos en Colombia. (3)

El curso clínico de la ECJ se puede categorizar en tres etapas, el inicio de la enfermedad ocurre con síntomas inespecíficos como fatiga, inestabilidad, mareos, disminución de la actividad, depresión, trastornos visuales y alteración de la memoria. En la segunda etapa la disfunción cognitiva progresa rápidamente, en este momento aparece las mioclónicas acompañadas de la alteración de la marcha, además de signos neuropsiquiátricos caracterizados por afasia, apraxia, ataxia cerebelosa, rigidez muscular. Y finalmente la enfermedad progresa al mutismo acinético, con rigidez de decorticación o tetraplejia (1)

Históricamente, el diagnóstico de ECJ se realiza mediante la combinación de manifestaciones clínicas según los criterios de EuroCJD, estudios imagenológicos y con biomarcadores, donde se incluyen proteínas del líquido cefalorraquídeo (LCR) como la proteína 14-3-3 y proteína TAU, sin embargo, son pruebas que no muestran alta sensibilidad y especificidad. Por ello en los últimos 5 años se ha desarrollado un nuevo método diagnóstico conocido como Real-Time Quaking Induced Conversion (RT-QuIC), el cual se basa en la capacidad de PrPsc para inducir la polimerización de PrP recombinante sensible a proteasa (PrPsen) en fibrillas de amiloide, que se detectan mediante fluorescencia de tioflavina-T; es decir se trata de un ensayo de agregación de proteínas. Esta técnica se aplica sobre líquido cefalorraquídeo, mucosa olfatorio, orina o piel, por lo cual permite el establecimiento de un diagnóstico de la enfermedad premortem (4)

Los criterios establecidos por el Comité de Coordinación de EuroCJD, permiten tres grados de certeza, en primer lugar, un caso posible es aquel que se basa en las manifestaciones clínicas donde necesariamente presenta demencia rápidamente progresiva y una duración de la sintomatología menor a dos años, estos criterios acompañados de al menos dos de los siguientes signos: mioclonías, signos de afectación visual o cerebelosa, signos piramidales o extrapiramidales y mutismo acinético. El caso probable se clasifica como aquel que presenta las manifestaciones clínicas y una prueba complementaria positiva, como puede ser el hallazgo de la proteína 14-3-3 en LCR, presencia de complejos pseudoperiodicos de ondas bifásicas o trifásicas agudas en EEG y la hiperseñal en los ganglios de la base caudado/putamen en la resonancia magnética en las secuencias FLAIR y difusión; sin embargo en caso de que la proteína 14-3-3 sea positiva el tiempo de presentación de la enfermedad pierde validez. Por otro lado, el caso confirmado se exige el sindrome neurológico progresivo además de la confirmación neuropatológica o inmunohistoquímica o bioquímica. (5)

Los biomarcadores en el LCR constituyen una medida fiable para el diagnóstico de ECJ, sin embargo, no son específicos de esta patología. En el líquido cefalorraquídeo es posible terminar la agresión neuronal asociada a la enfermedad priónica mediante la técnica Western Blot, se realiza el análisis de la proteína 14-3-3, con una sensibilidad del 92% y una especificidad del 80%, (4) en los últimos años se ha informado de la alta especificidad del 95-97% en la discriminación entre enfermedades neurodegenerativas como la demencia con cuerpos de Lewy, degeneración lobar frontotemporal y la enfermedad de Alzheimer (6) Otro biomarcador implicado, es la proteína Tau que muestra una buena diferenciación de la ECJ y los eventos de lesión cerebral aguda o encefalitis, sin embargo, no discrimina en la enfermedad de Alzheimer y ECJ (7)

La prueba RT-QuIC se trata de una herramienta no invasiva, que permite una detección rápida, con una alta sensibilidad (82-97%) y una especificidad (99-100%) que muestra un excelente poder discriminativo para el diagnóstico de enfermedades priónicas, sobre otras enfermedades neurodegenerativas. Esta técnica aprovecha la capacidad de la proteína priónica para plegarse incorrectamente de manera cíclica y así formar agregados de fibrillas. La técnica no se ve afectada por el almacenamiento de muestras de LCR a temperatura ambiente o a 4°C en un máximo de 8 días no por ciclos repetidos de congelación y descongelación, sin embargo, la contaminación con glóbulos rojos en las muestras de LCR, si la afecta ya que inhiben la respuesta de RT-QuIC. Otra de sus grandes ventajas es que al tratarse de un método no invasivo, carece de riesgos para el paciente o el personal sanitario y tiene un costo relativamente bajo.

Se ha intentado mejorar la sensibilidad de las pruebas diagnósticas aplicando la tecnología RT-QuIC sobre el tejido del epitelio olfatorio, pues se ha demostrado que la PrPsc se acumula en este

epitelio, bajo esta primicia la muestra de biopsia podría ser diagnóstico en estos pacientes, sin desconocer que puede ocasionar complicaciones quirúrgicas que propicien el sangrado, infecciones o lesiones traumáticas. A partir de esto se evalúa la necesidad de realizar este estudio mediante el procedimiento de citología o cepillado nasal, pues es más seguro y menos invasivo, con sensibilidad de 77% y especificidad del 100% (12)

Otro método diagnóstico implementado relaciona la detección el piel mediante RT-QuIC, pues, aunque los niveles de proteína priónica son más bajos en comparación con los tejidos cerebrales de estos pacientes, se cree que hay un modo de propagación de PrPsc entre el cerebro y la piel que se produce a través del sistema nervioso periférico por el ganglio trigémino, pues es posible que la PrPsc se disemine por los dermatomas. Se debe resaltar que no se pudo establecer cuando ni donde aparece esta proteína durante el curso de la enfermedad por lo que no es una herramienta útil en la práctica diagnóstica (13)

El estudio genético, el codón 129 de PRNP es un importante factor de modificación genética para todos los tipos etiológicos de enfermedades priónicas humanas; este genotipo se relaciona con la edad de inicio clínico y además la identificación de modificadores genéticos constituyen una herramienta para aumentar la comprensión de la biología de la enfermedad priónica, la asociación genética implica un efecto causal en los humanos (8)

En relación con el contexto colombiano, en el año 2008 se publicó un estudio realizado en el Hospital Pablo Tobón donde envían una muestra al National Prion Disease Pathology Surveillance Center, en Cleveland, Ohio, donde se realiza un análisis de Wester blot de tejido cerebral fresco congelado de una mujer de 37 años de edad que mostró la presencia de proteína priónica anormal, de tal manera que se confirma el diagnóstico postmórtem, ante la sospecha de EJC se estudió la proteína 14-3-4 en LCR mientras la paciente se encontraba con vida. (10). En una revisión de 16 artículos publicados desde el año 1973 hasta el año 2015 se realizó una caracterización de los exámenes diagnósticos donde se determinó que solo 2 de ellos presentaba detección inmunológica de la proteína priónica, en la mayoría de los escenarios el diagnóstico probable se determinó con criterios clínicos. Además, permite determinar que la mayoría de los casos reportados entre 1973 y 2015 tienen mayor prevalencia en Bogotá, probablemente relacionado con la accesibilidad a métodos diagnósticos, incluso solo 6 casos tuvieron pruebas positivas para proteínas 14-3-3 en líquido cefalorraquídeo. (3)

5. CONCLUSIONES

Se trata de una patología extremadamente rara que demanda sospecha clínica por parte del personal sanitario, que debe considerarse ante un cuadro clínico asociado a demencia rápidamente progresiva. El diagnóstico de la enfermedad priónica precisa pruebas complementarias como electroencefalograma, resonancia magnética y detección de marcadores de proteínas priónicas en líquido cefalorraquídeo.

Se requieren pruebas diagnósticas que no se encuentran fácilmente accesibles en nuestro medio, sin embargo, este reporte de caso ilustra la sensibilidad, especificidad, aplicabilidad e interpretación de los análisis de RT-QuIC en el diagnóstico de ECJ pues proporciona una herramienta útil para la evaluación de ensayos terapéuticos para un establecimiento de un diagnóstico definitivo de la enfermedad in vivo.

La posibilidad de detectar la proteína priónica en tejidos que no requieran técnicas invasivas como lo son el epitelio olfatorio o la piel, constituyen un componente potencial en el diagnóstico pre-mortem con buena sensibilidad y especificidad

REFERENCIAS

(1) Delgado Allegues, A. (2018). Updated review on the diagnosis of prion diseases and development of new methodologies for their ante mortem detection. Universidad de Zaragoza, 1–35

(2) Pachecho, O. (2013). Vigilancia epidemiológica de enfermedades priónicas en colombia, 2005 a 2012. Informe quincenal epidemiológico nacional, 18(3).https://www.minsalud.gov.co/sites/rid/lists/bibliotecadigital/ride/ia/ins/iqen%20vol%2018%202013%20num%203.pdf

(3) Escandón-Vargas K, Zorrilla-Vaca A, Corral-Prado RH. Proteínas 14-3-3 y tau positivas en un caso de enfermedad esporádica de Creutzfeldt-Jakob y una breve reseña de las enfermedades priónicas en Colombia. biomedica [Internet]. 1 de abril de 2016 Disponible en: https://revistabiomedica.org/index.php/biomedica/article/view/2729