ARTÍCULO: INDICACIONES Y DESENLACES DE LA NEFROSTOMÍA PERCUTÁNEA POR PARTE DEL SERVICIO DE UROLOGÍA DEL HOSPITAL UNIVERSITARIO ERASMO MEOZ DESDE EL PERIODO DE OCTUBRE DEL AÑO 2022 HASTA MARZO DEL AÑO 2023

Peña Carolina (1), Polania Nathaly (1), Rodríguez Alejandra (1), Oliveros Carlos (2)
(1) Médico Internos, Hospital Universitario Erasmo Meoz.
(2) Urólogo, Hospital Universitario Erasmo Meoz.

RESUMEN
La colocación de nefrostomías percutáneas se ha posicionado en el paso del tiempo como el procedimiento de elección para patologías de tipo “uropatías obstructivas” y se ha implementado dicho procedimiento por parte de los servicios de urología en diferentes partes del mundo con la finalidad de demostrar la seguridad y éxito. En el Hospital Universitario Erasmo Meóz se dió inicio a la realización de esta práctica por parte del servicio de urología desde octubre del año 2022. Por lo cual, el objetivo de este estudio es describir las indicaciones y desenlaces de la nefrostomía percutánea por parte del servicio de urología en el Hospital Universitario Erasmo Meoz.
Este es un estudio transversal, observacional y descriptivo, en donde se observó a 12 pacientes que se les realizó la colocación de nefrostomías percutáneas, 9 de ellos bilateral y 3 unilaterales. Las variables a estudiar fueron obtenidas a partir de la revisión de manera retrospectiva de sus historias clínicas y los resultados estadísticos fueron obtenidos mediante la aplicación de medidas descriptivas y la prueba T student para variables dependientes y muestras pequeñas en el programa IBMSPSS.
Palabras clave: uropatía, obstructiva, nefrostomía, percutánea, urología.

ABSTRACT
The placement of percutaneous nephrostomies has positioned itself over time as the procedure of choice for pathologies of the "obstructive uropathies" type and this procedure has been implemented by urology services in different parts of the world in order to demonstrate the safety and success. At the Erasmo Meóz University Hospital, this practice began by the urology service in October 2022. Therefore, the objective of this study is to describe the indications and outcomes of percutaneous nephrostomy by the service of urology at the Erasmo Meoz University Hospital.
This is a cross-sectional, observational and descriptive study, where 12 patients who underwent percutaneous nephrostomy placement were observed, 9 of them bilateral and 3 unilateral. The variables to be studied were obtained from the retrospective review of their medical records and the statistical results were obtained by applying descriptive measures and the T student test for dependent variables and small samples in the IBMSPSS program.
Key words: uropathy, obstructive, nephrostomy, percutaneous, urology.

INTRODUCCIÓN:

El presente proyecto de investigación tiene por objetivo describir la implementación de la intervención terapéutica de nefrostomías percutáneas realizadas por el servicio de urología en el HUEM desde octubre del 2022, así como describir de manera objetiva las tasas de éxito y complicaciones de las mismas, mediante el análisis de los cuadros clínicos de los pacientes en quienes fueron hechas, las indicaciones para su realización, las complicaciones durante y después del procedimiento, y los desenlaces observados en los pacientes, incluyendo el impacto en la morbilidad y mortalidad de base en cada caso evaluado. El registro, análisis, y publicación metódicos de la información relacionada con la implementación de esta nueva intervención permitirá sentar las bases para la retroalimentación del servicio de urología del HUEM, y contribuirá a la creación de un marco de referencia teórico y práctico en relación a la técnica recién implementada, y al valor terapéutico que tiene en los pacientes atendidos en la institución, y en las demás instituciones de la región, que aún tiene un largo camino por recorrer en términos de desarrollo técnico y científico para el ejercicio de la medicina.

OBJETIVO:

Describir las indicaciones y desenlaces de la nefrostomía percutánea por parte del servicio de urología en el Hospital Universitario Erasmo Meoz desde el periodo de octubre del año 2022 hasta marzo de 2023.

MARCO TEÓRICO Y ESTADO DEL ARTE

DEFINICIÓN Y DESCRIPCIÓN

La nefrostomía percutánea se trata de un procedimiento intervencionista muy utilizado para la derivación urinaria superior y la descompresión del sistema colector renal en diversos entornos clínicos, consiste en el establecimiento de una comunicación entre las cavidades renales y la superficie cutánea, que se lleva a cabo a partir de una punción que, habitualmente, se practica a nivel de la región lumbar (6, 7). La colocación de un catéter de nefrostomía percutánea se suele realizar en muchas instituciones por los Servicios de Radiología de todo el mundo. En la actualidad, hay pocos estudios dirigidos a urólogos sobre la realización de nefrostomías percutáneas realizadas con guía ecográfica (8). Sin embargo, aunque se describa como un procedimiento urológico básico, sigue siendo un desafío técnico insertarlo de la manera correcta y en el lugar correcto. La mayoría de las veces se debe a la falta de exposición del urólogo/radiólogo intervencionista a la técnica correcta de colocación de la nefrostomía de manera gradual (6).

La nefrostomía percutánea es entonces, en la actualidad, el procedimiento de elección para el drenaje inicial de la uropatía obstructiva. Su gran simplicidad y su baja morbimortalidad son razones que han ido incrementando su uso y su aceptación. Este procedimiento puede salvar la vida de los pacientes con obstrucción del sistema colector, y que se encuentren en estado crítico por uremia o sepsis. La nefrostomía percutánea puede ser temporal o definitiva dependiendo del tiempo de permanencia de la comunicación fistulosa de la orina con el exterior. Entre las nefrostomías temporales distinguimos aquellas que tienen como fin resolver una situación de obstrucción durante un tiempo, hasta que se decide una solución definitiva para la causa que la originó. La nefrostomía definitiva es aquella que practicamos tratando de ofrecer al paciente la solución única de su problema, como es el caso de los pacientes neoplásicos terminales con uropatía obstructiva, por infiltración de trígono vesical o uréteres. En este caso, la NPC va a permanecer durante el resto de la vida del paciente (7).

Debemos conocer que el término uropatía obstructiva describe todos los cambios estructurales y funcionales, que se manifiestan como una restricción del flujo urinario normal que conduce a una lesión renal progresiva si no se trata, dependiendo de la gravedad, duración y presencia de la infección concomitante, las

funciones renales se ven afectadas en diversos grados. Por esto la sonda de tomía es un método de desviación urinario ideal, y que probablemente en muchos países, los radiólogos son los que se han encargado de realizar la colocación percutánea guiada por ecografía de catéter de nefrostomía, y casi todos los estudios que demuestran el éxito técnico y las tasas de complicaciones han sido realizados por clínicas de radiología. Aunque las intervenciones percutáneas son bien conocidas por los urólogos, en muy pocas publicaciones se evalúan en la literatura los resultados de la colocación de la sonda de nefrostomía percutánea guiada por ecografía realizada por urólogos. El objetivo de nuestro estudio será evaluar el éxito técnico y las tasas de complicaciones en pacientes sometidos a colocación percutánea de sonda de nefrostomía guiada por ecografía con indicación de uropatía obstructiva durante un período determinado en el Hospital Universitario Erasmo Meoz (9).

RESEÑA HISTÒRICA

Históricamente se describe que Goodwin, a mediados de 1950, informó y describió la primera nefrostomía percutánea definitiva y con ella la entrada al, por entonces aún desconocido mundo de la endourología, que más tarde alcanzaría el desarrollo que tiene en la actualidad. Posteriormente fue Vela Navarrete quien la popularizó en España, pero lo cierto es que hasta el perfeccionamiento de la ecografía y con ella de las punciones ecodirigidas, no se desarrolla totalmente la técnica de la nefrostomía percutánea. La nefrostomía percutánea es en la actualidad, una maniobra diagnóstica y terapéutica de primer orden, ya sea como primer paso a una manipulación percutánea intrarrenal (nefrolitotomía, nefroscopia, dilataciones o intubaciones ureterales, tratamiento de las fístulas urinarias, etc.) o como derivación urinaria externa en presencia de uropatía obstructiva y puede realizarse bajo guía de fluoroscopia, ultrasonido (USG) o tomografía computarizada. La práctica más común en todo el mundo es el uso de ecografía para la punción renal inicial y fluoroscopia para el procedimiento posterior (6, 7, 8).

INDICACIONES DEL PROCEDIMIENTO

La nefrostomía percutánea se utiliza a menudo para tratar obstrucciones urinarias causadas por cálculos renales, tumores u otras enfermedades. Una vez que se ha resuelto la obstrucción, se puede retirar la nefrostomía. Describiremos a continuación los principales motivos de indicación de colocación de nefrostomías percutáneas.

Uropatía obstructiva

Causas benignas: cálculos ureterales/pelvis impactados con hidronefrosis secundaria, enfermedad de estenosis ureteral, obstrucción de la unión ureteropélvica, hidronefrosis asociada con el embarazo, en pacientes trasplantados (por ejemplo, hidronefrosis debido a estenosis anastomótica), fibrosis retroperitoneal, urosepsis, pionefrosis.
Causas malignas: hidronefrosis secundaria a tumor de vías urinarias, hidronefrosis secundaria a carcinoma cérvix/próstata.
Desviación urinaria en un intento de curar afecciones tales como fístulas malignas/inflamatorias, fugas urinarias o fístulas resultantes de traumatismos y cistitis hemorrágica , etc.
Para proporcionar la ruta de acceso a: quimioterapia, terapia antifúngica/antibiótica, dilatación de estenosis benigna, colocación de stent ureteral anterógrado, extracción de cálculos, endopielotomía.
Para procedimientos de diagnóstico como: perfusión ureteral o prueba de Whitaker, pielografía anterógrada, biopsia (6, 10).

La obstrucción urinaria puede ser causada por diferentes factores, como la presencia de una piedra en el tracto urinario, un tumor o una estenosis. Una vez que se ha resuelto la causa de la obstrucción, se puede retirar la nefrostomía. En el caso de la litiasis renal, la nefrostomía percutánea se utiliza para drenar la

orina y aliviar la presión en el riñón afectado mientras se realiza la fragmentación o extracción de la piedra a través de técnicas endoscópicas o quirúrgicas. Una vez que se ha logrado la fragmentación o extracción completa de la piedra, se puede retirar la nefrostomía.

Es importante tener en cuenta que la resolución completa no siempre es necesaria, ya que una mejora significativa en la función renal puede ser suficiente para justificar el retiro de la nefrostomía. El procedimiento de retiro puede realizarse de forma ambulatoria o con una breve hospitalización dependiendo de la complejidad del caso y la condición del paciente. Es importante tener en cuenta que el retiro prematuro de la nefrostomía puede resultar en complicaciones como infección, hemorragia o reobstrucción (6, 10).

CONTRAINDICACIONES DEL PROCEDIMIENTO

Contraindicaciones absolutas

No hay contraindicaciones absolutas, al igual que con todos los pacientes considerados para procedimientos invasivos, los riesgos relativos del procedimiento deben sopesarse cuidadosamente (10).

Contraindicaciones relativas

Coagulopatía grave no corregible o diátesis hemorrágica (p. ej., trombocitopenia, paciente con insuficiencia hepática o multisistémica). Los pacientes en tratamiento con anticoagulantes orales pueden someterse con seguridad al procedimiento después de la corrección de los factores de coagulación sin un mayor riesgo de complicaciones hemorrágicas.
Hipertensión severa incorregible. Los pacientes con hipertensión grave tienen un mayor riesgo de complicaciones hemorrágicas.
Los pacientes con hiperpotasemia grave tienen un mayor riesgo de complicaciones relacionadas con la sedación moderada o la anestesia general.
Paciente terminalmente enfermo para quien la muerte es inminente. La esperanza de vida media en pacientes con tumores malignos en etapa terminal es bastante corta. En estos pacientes, la nefrostomía puede no contribuir a una mejor calidad de vida y, a menudo, requiere múltiples ingresos hospitalarios por complicaciones relacionadas con el drenaje de la nefrostomía o los stents ureterales.
Es mejor evitar los procedimientos guiados por fluoroscopia durante el embarazo, particularmente en el primer trimestre. En estos pacientes se prefieren los procedimientos guiados por ecografía, pero es posible que se necesite una fluoroscopia limitada. (10).

TÉCNICAS Y MATERIALES UTILIZADOS

Preparación preoperatoria y asesoramiento del paciente

Comúnmente, este procedimiento se realiza en muchos lugares del mundo con anestesia local, pero también suele realizarse bajo anestesia general. El paciente debe ser bien explicado sobre el procedimiento en detalle. El consentimiento informado debe tomarse de antemano. Los parámetros de sangrado deben estar dentro de los límites normales. Tener acceso intravenoso (IV) y se deben administrar antibióticos media hora antes del procedimiento, particularmente en pacientes que presentan urosepsis. Para pacientes que no cooperan pero están dispuestos, el procedimiento debe realizarse bajo anestesia general obligatoriamente. Las imágenes radiológicas relevantes deben revisarse nuevamente para decidir un abordaje óptimo para el acceso renal (6).

Paso a paso del procedimiento

Paso 1: posicionamiento del paciente: Con el paciente en decúbito prono, se coloca un paquete de rodillos debajo del hueso pélvico y otro debajo del abdomen superior y la región del tórax para brindar un estiramiento adecuado alrededor de la región del flanco. El lado a operar debe llevarse al borde de la mesa de

operaciones. El área debe limpiarse con antiséptico, yodado preferiblemente y cubrirse. En caso de contraindicación relativa para la posición prona (compromiso del sistema cardiorrespiratorio, etc.), este procedimiento también se puede realizar en posición supina.

Paso 2: marcado de la superficie: Si colocamos el catéter de nefrostomía percutánea en el cuadrángulo de seguridad formado por la línea axilar posterior como límite lateral, el margen superior de la cresta ilíaca como límite inferior, el margen lateral del músculo supraespinoso como límite medial, el borde costal 11 y 12 como límite superior, hay menos posibilidades de lesiones viscerales intraabdominales asociadas.

Paso 3: Ecografía para decidir el sitio de la punción percutánea. La ecografía del riñón enfermo se debe realizar comenzando desde la cara medial (Paraespinal), avanzando lateralmente hasta la línea axilar posterior para ver primero los cálices posteriores seguidos de los cálices laterales y así tener una idea del grado de hidronefrosis, tipo de patología en la unidad renal. El sitio exacto de la punción depende principalmente de la causa de la hidronefrosis y de los puntos de referencia anatómicos. Para el drenaje urinario simple, lo mejor suele ser un cáliz posterior del polo inferior, al que se puede acceder fácilmente a través de un abordaje subcostal. Para acceder a la unión pieloureteral o al uréter superior, el cáliz posterior superior o medio proporciona un fácil acceso y puede requerir una punción supracostal. Siempre que sea posible, el objetivo debe ser la punción de los cálices posteriores y evitar la punción pélvica directa, especialmente en el caso de hidronefrosis por litiasis. Se elige y marca el área mejor visualizada de la pelvis renal dilatada (en hidronefrosis leve) y tanto la pelvis renal como el cáliz (en hidronefrosis moderado a grave). La línea de punción se centró sobre esa área y se dirigió al cáliz/pelvis seleccionado. Se elige la distancia más corta entre la piel y el cálice manteniendo la piel, el parénquima renal y la copa del cáliz, el infundíbulo y la pelvis en línea recta. La punción guiada por ecografía se puede realizar "a mano alzada", pero lo ideal es hacerla con la ayuda de una guía de punción, ya que ayuda a guiar la aguja de punción en el plano y la profundidad correctos.

Paso 4: técnica de punción: En caso de anestesia local, con 5 ml de lidocaína al 2 % se inyectan en el sitio seleccionado para el acceso percutáneo y se dirigen en planos más profundos a lo largo de la línea prevista de colocación del tracto guiados por la guía de punción, también se puede hacer bajo anestesia general, donde ya se requerirá de intervención del servicio de anestesiología. Luego de anestesiado el paciente, se realiza una pequeña incisión con bisturí quirúrgico n.º 11. A continuación, se engancha una aguja de trocar de dos partes de calibre 18 con punta de diamante de 15 cm en la conexión de la aguja conectada con la sonda. La punta de la aguja debe introducirse primero a través del sitio de la incisión y luego avanzó hacia un plano más profundo con la guía de la aguja (línea de puntos electrónica en la pantalla del ecógrafo) encendida y el borde biselado de la aguja hacia la sonda (ya que el borde biselado es ecogénico y se puede diferenciar fácilmente en la ecografía). Se debe apreciar el avance de la aguja a lo largo de la línea punteada hacia el cáliz deseado. Si la aguja está en ángulo opuesto al transductor o está descentrada, no se visualizará en la ecografía. Durante el paso, se pueden apreciar dos “pops” táctiles. El primero corresponde al paso de la cápsula renal/fascia toracolumbar y el segundo al entrar la aguja en el sistema colector. La punta de la aguja se moverá de acuerdo con el contorno renal durante la respiración, lo que sugiere la entrada en el sistema renal. Tan pronto como se retire la aguja estrellada, la orina saldrá (la naturaleza depende de la etiología); de lo contrario, aspire suavemente mientras sale del sistema renal hasta que se observe la orina. En este punto, se debe recolectar una muestra de orina y enviarla para las pruebas apropiadas. Si la orina es clara, procedemos con el estudio de tinción para la delineación del cálice. El cáliz objetivo se opacificará primero, seguido de la pelvis y otros cálices. Sin embargo, si la orina está turbia o sale pus, debemos evitar el estudio de tinción para prevenir la bacteriemia.

Paso 5: inserción del alambre guía: Una vez que se asegura la posición de la aguja, se introduce el alambre guía (0,038 pulgadas de diámetro) a través de la aguja bajo guía de fluoroscopia, tratando de pasarlo al uréter o al cáliz superior si es posible.
Paso 6: dilatación del tracto: Con la ayuda del bisturí quirúrgico n.° 11, se incide el tracto deslizando el bisturí sobre la aguja hasta que se incide la fascia dorsolumbar. Luego, el tracto se dilata hasta 14 F usando un dilatador fascial de un solo paso sobre el cable guía usando movimientos de rosca de las manos. Se debe tener cuidado para evitar torcer el cable guía o pandear el riñón.
Paso 7: inserción de nefrostomía sobre alambre guía: De manera y dirección similar a la que se usa durante la dilatación del tracto, el tubo de nefrostomía se inserta con un movimiento de rosca de las manos (evite empujar) sobre el cable guía hasta que llegue bien a la pelvis. Por lo general, preferimos utilizar un catéter Malecot 14 F como catéter de nefrostomía, ya que se autorretiene y tiene menos posibilidades de bloquearse debido a su gran diámetro, incluso en condiciones infecciosas como la pionefrosis. Una vez colocado, se abre el oclusor interno del catéter Malecot y se debe apreciar la rotación de las flores bajo guía de fluoroscopia. Aunque es autorretenido, preferimos estabilizar aún más la nefrostomía con la piel utilizando material de sutura no absorbible y flejes adhesivos. Una vez hecho esto, se retira el oclusor con el cable guía y se conecta a una bolsa de drenaje externa. La posición final del catéter Malecot se confirma repitiendo el estudio de tinción. La ecografía debe realizarse al final para ver la descompresión del sistema calicial pélvico y la posición del tubo de nefrostomía. (6)

Materiales utilizados

Para llevar a cabo esta técnica, se utilizan varios materiales y equipos médicos específicos:
En primer lugar, se requiere un equipo de fluoroscopia para guiar la aguja de punción al riñón. Este equipo debe incluir una mesa de rayos X, un generador de rayos X y un monitor de visualización en tiempo real para permitir la visualización de la aguja mientras se avanza a través del tejido. Además del ecógrafo.
Se necesitan agujas de punción percutánea, que deben ser lo suficientemente largas como para llegar al riñón y tener un calibre adecuado para permitir la inserción de la guía de alambre.
Se utilizan guías de alambre para facilitar la colocación de la sonda de nefrostomía. Estas guías son generalmente de alambre de acero inoxidable o nitinol y pueden ser de diferentes longitudes y grosores.
Una vez que se coloca la guía, se utilizan dilatadores para ensanchar la trayectoria de acceso a través del riñón y en el espacio perinefrítico.
La sonda de nefrostomía es un tubo de silicona o poliuretano que se inserta a través de la aguja de punción y la guía de alambre en el riñón para drenar la orina. Se utilizan sondas de diferentes diámetros según la cantidad de orina que se espera drenar.
Set de drenaje: El set de drenaje se utiliza para conectar el catéter a una bolsa colectora y permitir el drenaje de la orina.
Además, se necesitan suministros para la preparación del sitio de punción, como gasas estériles, solución antiséptica y guantes estériles. También se requiere anestesia local para adormecer la zona de punción.
Equipos de protección personal: Es necesario usar guantes, gorros, mascarillas y batas estériles durante la realización de la nefrostomía percutánea para prevenir infecciones.
Finalmente, es importante contar con equipo de radiología y personal capacitado para llevar a cabo la técnica de manera segura y eficaz.

Técnicas empleadas en la realización de nefrostomías percutáneas

Existen diferentes técnicas quirúrgicas para la realización de nefrostomías percutáneas, y su elección depende de las características anatómicas del paciente y del objetivo de la intervención. A continuación, se describen algunas de estas técnicas:
Técnica de punción directa: esta técnica consiste en realizar una punción directa de la piel, el tejido celular subcutáneo y la

musculatura para acceder al sistema pielocalicial. Es la técnica más utilizada y se emplea en la mayoría de las nefrostomías percutáneas. La técnica de punción directa es la más utilizada en la realización de nefrostomía percutánea. En esta técnica, el paciente es colocado en decúbito ventral y se realiza una punción directa en el espacio perirrenal a través del ángulo costo-vertebral, bajo guía radioscópica o ecográfica. La entrada puede ser anterógrada o retrógrada, dependiendo de la localización y tamaño de la lesión. La técnica anterógrada se utiliza en lesiones superiores, mientras que la retrógrada se utiliza en lesiones inferiores. Se utiliza anestesia local y/o sedación consciente en esta técnica. Se inserta una aguja de calibre 18 a 22 en la piel y se avanza cuidadosamente a través del espacio perirrenal hasta llegar a la cavidad renal. Una vez en la cavidad renal, se retira la aguja y se introduce una guía de alambre de calibre 0,038 pulgadas para guiar el catéter. Luego se retira la aguja y se dilata el trayecto con trocares de calibre progresivo hasta el tamaño deseado. Finalmente, se coloca un catéter de nefrostomía a través del trayecto dilatado y se fija en su lugar. La técnica de punción directa es considerada la técnica de elección en la mayoría de los casos, ya que es menos invasiva y se realiza en un solo paso. Además, tiene una tasa de éxito alta y se puede utilizar para el tratamiento de diversas patologías renales.

Técnica de Seldinger modificada: esta técnica se utiliza cuando hay una obstrucción de la vía urinaria que impide el acceso directo al sistema pielocalicial. Consiste en realizar una punción con aguja y guía metálica hasta llegar al sistema pielocalicial. La técnica de Seldinger modificada es una variante de la técnica de Seldinger estándar que se utiliza para la colocación de catéteres en diversos procedimientos intervencionistas, incluyendo la nefrostomía percutánea. En esta técnica, se realiza una punción percutánea con aguja guiada por imagen (usualmente ultrasonido o fluoroscopía) en el riñón para acceder al sistema pielocalicial. Una vez se ha logrado acceso al sistema pielocalicial, se inserta una guía metálica flexible a través de la aguja y se retira la aguja. Se realiza una incisión en la piel sobre la guía y se dilata el tracto con dilatadores progresivamente más grandes para permitir la inserción del tubo de nefrostomía. El tubo de nefrostomía es de un diámetro externo más grande que la guía metálica y se desliza sobre ésta hacia el sistema pielocalicial. En el extremo opuesto del tubo, se fija un conector que se conecta a una bolsa de recolección de orina o a un sistema de drenaje continuo. Una vez colocado el tubo de nefrostomía, se asegura su posición en el riñón mediante suturas en la piel. La técnica de Seldinger modificada tiene varias ventajas en comparación con otras técnicas utilizadas en la nefrostomía percutánea. En primer lugar, se puede realizar con mínima exposición a radiación, ya que se utiliza ultrasonido como método de imagen principal. En segundo lugar, esta técnica es muy versátil, lo que permite su uso en una variedad de situaciones, como la colocación de tubos de nefrostomía bilaterales o múltiples. Además, esta técnica es menos invasiva que otras técnicas, lo que puede resultar en una recuperación más rápida del paciente.

Técnica de dilatación progresiva: esta técnica se utiliza cuando hay una obstrucción en la vía urinaria que dificulta el acceso directo al sistema pielocalicial. Consiste en realizar una dilatación progresiva del tracto urinario mediante la utilización de diferentes sondas de dilatación. La técnica de dilatación progresiva es una de las técnicas quirúrgicas utilizadas en la realización de nefrostomía percutánea. Esta técnica consiste en la inserción de un dilatador de tamaño progresivamente mayor a través del tracto urinario hasta alcanzar la pelvis renal. El procedimiento se realiza bajo guía radiológica o ecográfica, y se realiza una incisión en la piel a nivel del punto de entrada elegido. Luego se inserta una aguja de punción a través de la piel y la cavidad renal hasta llegar al sistema colector, para luego insertar un alambre guía a través de la aguja y retirar la aguja. A continuación, se inserta el dilatador a través del alambre guía y se va aumentando progresivamente el tamaño de los dilatadores hasta alcanzar el tamaño deseado para la colocación del catéter de nefrostomía. Una vez

logrado el diámetro deseado, se retira el dilatador y se coloca el catéter de nefrostomía, que se asegura con suturas a la piel. Esta técnica tiene la ventaja de ser menos invasiva que la técnica de Amplatz, y permite la colocación de catéteres de mayor diámetro. Sin embargo, puede requerir mayor tiempo de duración y mayor cantidad de dilatadores para lograr el diámetro deseado, lo que puede aumentar el riesgo de complicaciones.

Técnica de acceso anterógrado: esta técnica se utiliza cuando la vía urinaria no es accesible por vía retrógrada. Consiste en realizar una punción en el riñón a través del parénquima renal, seguida de la dilatación del trayecto hasta alcanzar el sistema pielocalicial. La técnica de acceso anterógrado es una opción común para la realización de nefrostomía percutánea. La técnica se realiza mediante la punción directa de la pelvis renal y la creación de una trampa percutánea para drenar la orina. La técnica se realiza bajo anestesia general o local y se utiliza una guía de alambre y una aguja de punción para acceder a la pelvis renal. Después de la punción, se coloca una vaina de acceso para proporcionar un canal de trabajo para la inserción de los instrumentos necesarios. La imagen de fluoroscopia se utiliza para guiar la colocación de la aguja y asegurar que la vaina de acceso esté en la posición correcta. La técnica de acceso anterógrado se puede realizar en posición decúbito supino o decúbito lateral, y puede requerir una pequeña incisión para mejorar la visualización del tracto urinario. La técnica se realiza comúnmente para la colocación de un catéter de nefrostomía o para el tratamiento de cálculos renales grandes y complejos, como los que están ubicados en la pelvis renal. Es importante tener en cuenta que la técnica de acceso anterógrado no está exenta de complicaciones, que incluyen sangrado, infección, lesión de los órganos adyacentes y la necesidad de conversión a otras técnicas de nefrostomía percutánea. Por lo tanto, es importante que se realice por personal médico capacitado y con experiencia en la técnica.

POSIBLES COMPLICACIONES DEL PROCEDIMIENTO

- Hematuria: Prácticamente todos los pacientes tienen algún grado de hematuria transitoria, pero solo el 1-3% de estos pacientes requieren transfusión, cirugía o embolización. Si se observa en el momento de la nefrostomía, puede controlarse aplicando un taponamiento sobre el trayecto de la nefrostomía.
- Dolor: Esta también es una de las complicaciones más comunes, puede controlarse con analgésicos orales/IV.
- Sepsis: La inserción de nefrostomía percutánea en riñones pionefróticos puede provocar bacteriemia grave y sepsis.
- Lesión de órganos adyacentes: El neumotórax y la lesión colónica son raros, pero son complicaciones conocidas, especialmente en las punciones supracostales.
- Extravasación de orina.
- Desprendimiento del catéter.
- Incapacidad para retirar el tubo de nefrostomía debido a la cristalización.

CUIDADOS POSTERIORES AL PROCEDIMIENTO

Haciendo una revisión sobre las generalidades para el cuidado post quirúrgico muchas coinciden en, primeramente, la toma de signos vitales, los cuales deben registrarse cada media hora durante las primeras 6 horas posteriores al procedimiento. Dado que la indicación más importante para la colocación de una nefrostomía es la uropatía obstructiva, se espera que estos pacientes tengan diuresis después de la descompresión, lo que exige una estrecha vigilancia de la diuresis y los electrolitos. También debe recomendarse reposo en cama durante unas 4 h con reinicio de la dieta previa al procedimiento. En caso de que se sospecha sepsis, se inicia un antibiótico inyectable de amplio espectro durante todo el día. La sonda de nefrostomía debe revisarse periódicamente para verificar su permeabilidad y, si está bloqueada, puede lavarse suavemente

con una solución diluida de betadine/antibiótico de 5 ml. (6)

METODOLOGIA:

Para llevar a cabo esta investigación se realizó en primera instancia una búsqueda detallada de artículos en bases de datos de ScienceDirect y PUBMED, utilizando palabras clave tales como "Achievement, obstructive uropathy, percutaneous nephrostomy, postoperative complications, urologists" donde se incluyeron documentos internacionales. Se delimitó la población de estudio, siendo tomados los pacientes hospitalizados sometidos a nefrostomía percutánea en el Hospital Universitario Erasmo Meoz en el periodo de octubre del año 2022 hasta marzo de 2023 por parte del servicio de urología, teniendo en cuenta los criterios de inclusion y exclusion tratados en el apartado de población y muestra. Para finalizar se obtuvieron los datos de los pacientes, se analizaron y se correlacionaron dichos resultados con otros estudios retrospectivos similares, con el fin de develar y extrapolar a nivel local el grado de éxito y complicaciones asociadas a la nefrostomía percutánea guiada por ecografía por parte del servicio de urología del Hospital Erasmo Meoz.

RESULTADOS:

Los resultados a continuación se obtuvieron a través de la revisión de 15 historias clínicas que correspondían a los pacientes sometidos a nefrostomía percutánea por parte del servicio de urología del Hospital Universitario Erasmo Meoz, durante el período de octubre de 2022 – marzo de 2023, de los cuales se usó una muestra de 12 pacientes los cuales cumplían con los criterios tanto de inclusión como de exclusión, ya establecidos.

Según el análisis, se realizaron en total 21 nefrostomías, de 12 pacientes, 3 unilaterales y 9 bilaterales, todas realizadas con doble sistema de imagen durante el acto quirúrgico que incluían ultrasonido y fluoroscopia, bajo anestesia general.

Con respecto a las características sociodemográficas, se obtuvo que la nacionalidad que predominó fue la colombiana con un porcentaje del 75% y la edad media de los pacientes fue de 52,17 años, en rangos de edades comprendidos entre los 20 y 90 años. Por otra parte, el sexo que mayor requirió el procedimiento en el periodo de tiempo estudiado fue el femenino con un porcentaje del 66,7%.

VARIABLES SOCIODEMOGRÁFICAS	N=12
Edad	52 años (25-84)
Femenino	66,6%
Nacionalidad colombiana	75%
Comorbilidades	
- Hipertensión Arterial	50%
- Hipertensión Arterial + DM2	8,33%
- Hiperplasia prostática benigna	8,3%
- Enfermedad renal crónica	8,3%
Diagnóstico	
- Tumor de cérvix	50%
- Cáncer de próstata	16,7%
Hidronefrosis	
- Grado I	8,3%
- Grado II	16,6%
- Grado III	41,67%
- Grado IV	33,3%

La indicación de la nefrostomía más común fue la insuficiencia renal aguda tanto en hombres como en mujeres con un porcentaje total del 75%. El 25% restante estuvo distribuida en nefrostomías disfuncionales, IVU, ruptura de la unión pieloureteral.

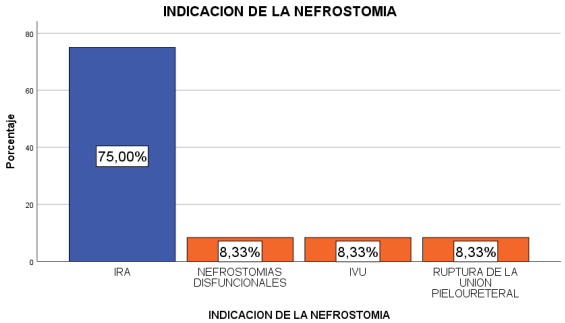

Con respecto al estado de la función renal, valorada en el estudio con los valores de urea, creatinina sérica y tasa de filtración glomerular, se determinó con la prueba de correlación de variables dependientes T-student, que los valores de urea y creatinina disminuyeron después de la nefrostomía con una diferencia de medias de 30,4 y 2,9 respectivamente. Por otra parte, la tasa de filtración glomerular aumentó con una diferencia de las medias de 28,8

Estadísticas de muestras emparejadas

		Media	N	Desv. Desviación	Desv. Error promedio
Par 1	CREATININA PREVIA A CX	5,3267	12	4,33111	1,25029
	CREATININA DE CONTROL MÁS BAJA	2,4008	12	3,18092	,91825
Par 2	UREA PREVIA A CX	99,67	12	62,696	18,099
	UREA DE CONTROL MÁS BAJA	69,25	12	49,042	14,157
Par 3	TASA DE FILTRACION GLOMERULAR DE INGRESO (mL/min/1,73 m2)	24,742	12	23,4461	6,7683
	TASA DE FILTRACION GLOMERULAR POSTQX	53,617	12	32,8866	9,4935

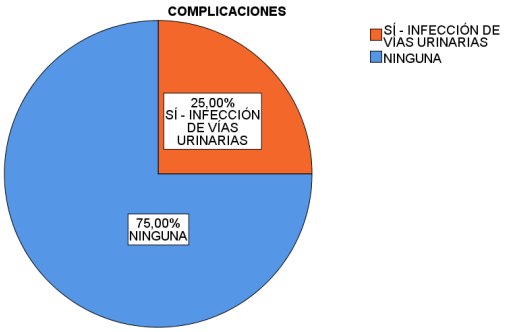

La escala de clavien dindo utilizada para la clasificación de las complicaciones postquirúrgicas del 25% de los pacientes con complicaciones dio como resultado que el 100% de dichas complicaciones eran clasificación grado II, es decir, que requirieron manejo farmacológico adicional tratándose del uso de antibióticos.

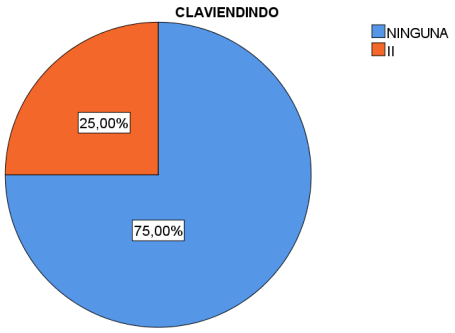

DISCUSIÓN:

En cuanto a las características sociodemográficas de los pacientes la edad media fue de 52,17 años, se presentó la nacionalidad colombiana en un 75% y el diagnóstico principal fue “Tumor de cérvix” en un 50%. El grado de hidronefrosis por ecografía intraoperatoria predominante fue el de grado III, el cual, está asociado en la literatura a mejores tasas de éxito, similar a nuestro estudio.

En este estudio se estableció que la indicación más prevalente para la realización de las nefrostomías percutáneas fue la insuficiencia renal aguda con un porcentaje del 75% la cual se basó principalmente en la elevación de azoados en los pacientes como determinantes de la función renal, lo cual se relaciona ampliamente con la literatura, ya que, la elevación de los azoados también es la indicación más frecuente según otros autores, y así mismo, el éxito fue valorado con la disminución de dichas variables, que en este estudio fueron analizadas a través de la prueba de correlación de variables dependientes T-student con la que se pudo determinar que las medias disminuyeron notablemente tras el procedimiento, por lo que calificaría como un procedimiento exitoso. Es importante destacar que esta condición ocurre secundaria a patologías de índole obstructivas, generando la necesidad de la nefrostomía entre las que destacan en nuestro estudio las patologías malignas con un porcentaje del 66,67% en total, que se dividen en tumor de cérvix con un 50% y el cáncer de próstata con un 16,7%.

Lo anterior se relaciona ampliamente con que la población de mujeres fue mayor que los hombres, con un porcentaje del 66,67% y en relación con recientes estudios las mujeres tienen más probabilidad de presentar la necesidad de la nefrostomía secundario a alguna patología obstructiva de tipo maligno, como lo es el tumor de cáncer de cuello uterino, altamente relacionado con estudios previos.

En cuanto a las complicaciones se presentaron en un 25%, donde todas fueron por infección de vías urinarias. En contraparte a la literatura, la complicación más común ha sido la sepsis y la hematuria con requerimiento de transfusión, clasificándolas como complicaciones mayores. Este estudio difiere con anteriores estudios, ya que las infecciones de vías urinarias fueron complicaciones menores que no evolucionaron a sepsis, e incluso en un 66,6% se presentaron de manera mediata, dentro de los primeros 7 días post cirugía, debido a esto tuvieron que ser tratados con antibióticos, lo cual dejó como

saldo una clasificación clavien dindo grado II del 25%. Lo anterior demuestra de manera importante la baja tasa de complicaciones en la realización de nefrostomías percutáneas por parte del servicio de urología y su éxito en el hospital universitario Erasmo Meoz para los pacientes.

CONCLUSIONES:

La indicación más frecuente para la realización de nefrostomías percutáneas en el servicio de urología del Hospital Universitario Erasmo Meóz era la insuficiencia renal aguda con un porcentaje del 75%.

Tras la nefrostomía ya fuera unilateral o bilateral se observó una disminución de los azoados y aumento de la filtración glomerular, significativamente. Demostrando así que la función renal mejoró y que el procedimiento fue exitoso en todos los casos.

Se determinó la tasa de complicaciones postquirúrgicas la cual fue del 25%, y la complicación presentada fue la infección de vías urinarias, principalmente de manera tardía. Lo cual, demuestra la alta tasa de éxito y seguridad de las nefrostomías realizadas en el Hospital Universitario Erasmo Meóz por parte del servicio de urología.

BIBLIOGRAFÍA

1. Mahaffey KG, Bolton DM, Stoller ML. Urologist directed percutaneous nephrostomy tube placement. J Urol. 1994 Dec;152(6 Pt 1):1973-6. doi: 10.1016/s0022-5347(17)32282-6. PMID: 7966653.

2. Skolarikos A. ULTRASOUND-GUIDED PERCUTANEOUS NEPHROSTOMY PERFORMED BY UROLOGISTS: 10-YEAR EXPERIENCE. 2006 septiembre; 68(3):495-9. doi: 10.1016/j.urología.2006.03.072.

3. Majid A. et al. Single-Center Review of Fluoroscopy-Guided Percutaneous Nephrostomy Performed by Urologic Surgeons. JOURNAL OF ENDOUROLOGY Volume 21, Number 7, July 2007 © Mary Ann Liebert, Inc. DOI: 10.1089/end.2006.0281. Abdul M. et al. }

4. Ref: Efesoy O, Saylam B, Bozlu M, Çayan S, Akbay E. The results of ultrasound-guided percutaneous nephrostomy tube placement for obstructive uropathy: A single-centre 10-year experience. Turk J Urol. 2018 Jul;44(4):329-334. doi: 10.5152/tud.2018.25205. PMID: 29799408; PMCID: PMC6016666.

5. Gebreselassie KH, Gebrehiwot FG, Hailu HE, Beyene AD, Hassen SM, Mummed FO, Issack FH. Emergency Decompression of Obstructive Uropathy Using Percutaneous Nephrostomy: Disease Pattern and Treatment Outcome at Two Urology Centers in Ethiopia. Open Access Emerg Med. 2022 Jan 11;14:15-24. doi: 10.2147/OAEM.S344744. PMID: 35046735; PMCID: PMC8761074.

6. Jairath A, Ganpule A, Desai M. Nefrostomía percutánea paso a paso. *Cirugía mini-invasiva* 2017;1:180-5. http://dx.doi.org/10.20517/2574-1225.2017.24
7. https://doi.org/10.1016/S0210-4806(00)72504-6 La nefrostomía percutánea como técnica resolutiva de la uropatía obstructiva: revisión de 105 casos M.Soto Delgado,C. Varo Solís,J. Bachiller Burgos,V. Beltrán Aguilar
8. https://doi.org/10.1016/j.acuro.2012.02.008 A Different Approach to the Percutaneous Nephrostomy by Urologists H. Kocoglu a, C. Alan b, E. Malkoc c, M.B. Eşkin d, H.A. Kurt c, A.R. Ersay c
9. H. Kocoglu, C. Alan, E. Malkoc, M.B. Eşkin, H.A. Kurt, A.R. Ersay, A different approach to the percutaneous nephrostomy by urologists, Actas Urológicas Españolas (English Edition), Volume 36, Issue 10, 2012, Pages 613-619, ISSN 2173-5786, https://doi.org/10.1016/j.acuroe.2012.02.006.
10. (https://www.sciencedirect.com/science/

article/pii/S2173578613000164) Efesoy O, Saylam B, Bozlu M, Çayan S, Akbay E. Los resultados de la colocación de un tubo de nefrostomía percutánea guiada por ultrasonido para la uropatía obstructiva: una experiencia de 10 años en un solo centro. Turco J Urol 2018; 44: 329-34.

11. Pabon-Ramos WM, Dariushnia SR, Walker TG, et al. Directrices de mejora de la calidad para la nefrostomía percutánea. J Vasc Interv Radiol 2016;27:410-4.