ARTÍCULO ORIGINAL

CARACTERIZACIÓN TOMOGRÁFICA DE LESIONES INTRAAXIALES EN PACIENTES CON TOXOPLASMOSIS CEREBRAL VIH/SIDA EN EL HOSPITAL UNIVERSITARIO ERASMO MEOZ DE CÚCUTA.

TOMOGRAPHIC CHARACTERIZATION OF INTRAAXIAL LESIONS IN PATIENTS WITH BRAIN TOXOPLASMOSIS HIV/AIDS AT THE ERASMO MEOZ UNIVERSITY HOSPITAL THE CUCUTA

D.pacheco 1* , J.Ortiz 2* , J.Rodriguez 3* , M.Viloria 4 * , M.gomez 5**

*** Medico Interno, Hospital Universitario Erasmo Meoz, universidad cooperativas de colombia , Cúcuta.**

**** Medico Especialista en neurología, Hospital Universitario Erasmo Meoz, Cúcuta.**

RESUMEN

La toxoplasmosis cerebral es la infección con compromiso del sistema nervioso central más frecuente en pacientes con síndrome de inmunodeficiencia adquirida (SIDA) que no reciben la profilaxis adecuada y que su recuento de CD4 ha disminuido por debajo de 100 células /microL en estos pacientes la neuroimagen desempeña un papel fundamental en el diagnóstico y el seguimiento de la toxoplasmosis cerebral. Por lo que la resonancia magnética (RM) y la tomografía computarizada (TC) permiten visualizar las lesiones características asociadas a esta infección. , el **objetivo** de este estudio es describir las características imagenológicas presentes en la tomografía helicoidal computarizada de cráneo simple en pacientes con toxoplasmosis cerebral VIH/SIDA **Materiales y métodos** este es un estudio observacional descriptivo de corte transversal con una revisión de casos de forma retrospectiva , no se incluye evidencia de pacientes en estado de gestación, con cáncer y/o enfermedades autoinmunes. **Resultados** se seleccionaron 26 pacientes que cumplieron criterios de inclusión con una edad promedio 39 años de los cuales el 46,2% de los pacientes tienen nacionalidad Venezolana, y 53,8% son Colombianos , de estos el 42 % se clasificó como población vulnerable de escasos recursos con condiciones sanitarias deficientes. A nivel imagenológico se analizaron 26 tomografías axiales de cráneo simple de las cuales el 30.2 % evidenciaron lesión en región frontal , en un 25.6 % en región parietal y en un 23.3% en núcleos basales con lesiones descritas en un 29.8 % de los reportes como efecto de masa acompañado con edema perilesional en un 59.2 % . **Conclusiones** Se evidencio que en el Hospital Universitario Erasmo Meoz de Cucuta, la prevalencia de la toxoplasmosis cerebral es alta con respecto a los pacientes seropositivos con HIV – SIDA y que las áreas que se identificaron frecuentemente afectadas (región frontal, parietal y núcleos basales) en el cerebro se correlaciona con la evidencia actual a nivel mundial , sin embargo, algunos paciente presentaron lesiones en zonas sin mayor evidencia que no se han descrito previamente en infección por toxoplasmosis (cerebelo y región occipital). Por lo que se considera que estos pacientes se beneficiarían de estudios complementarios (resonancia magnética y/o biopsia) con el fin de realizar un diagnóstico definitivo y permitir identificar de forma certera la neuro infección por toxoplasma permitiendo descartar de mejor forma otros diagnósticos con presentación imagenológica y clínica similar en estos pacientes .

PALABRAS CLAVE : Toxoplasma gondii, encefalitis toxoplásmica, pacientes inmunocomprometidos, diagnóstico, tomografía , toxoplasmosis cerebral

SUMMARY

Cerebral toxoplasmosis is the most common infection involving the central nervous system in patients with acquired immunodeficiency syndrome (AIDS) who do not receive adequate prophylaxis and whose CD4 count has decreased below 100 cells/microL in these patients. Neuroimaging plays a fundamental role in the diagnosis and monitoring of cerebral toxoplasmosis. Therefore, magnetic resonance imaging (MRI) and computed tomography (CT) allow visualization of the characteristic lesions associated with this infection. **, the objective** of this study is to describe the imaging characteristics present in simple cranial helical computed tomography in patients with cerebral toxoplasmosis HIV/AIDS **Materials and methods** This is a cross-sectional descriptive observational study with a retrospective case review, no Evidence from pregnant patients, with cancer and/or autoimmune diseases is included. **Results** 26 patients were selected who met inclusion criteria with an average age of 39 years, of which 46.2% of the patients have Venezuelan nationality, and 53.8% are

Colombian, of these 42% were classified as vulnerable population of scarce resources with poor sanitary conditions. At the imaging level, 26 simple cranial axial tomography scans were analyzed, of which 30.2% showed lesions in the frontal region, 25.6% in the parietal region and 23.3% in the basal nuclei with lesions described in 29.8% of the reports as an effect. of mass accompanied by perilesional edema in 59.2%. **Conclusions** It was evident that at the Erasmo Meoz University Hospital in Cucuta, the prevalence of cerebral toxoplasmosis is high with respect to seropositive patients with HIV - AIDS and that the areas that were frequently identified as affected (frontal, parietal region and basal nuclei) in The brain correlates with current evidence worldwide, however, some patients presented lesions in areas without further evidence that have not been previously described in toxoplasmosis infection (cerebellum and occipital region). Therefore, it is considered that these patients would benefit from complementary studies (magnetic resonance imaging and/or biopsy) in order to make a definitive diagnosis and allow the neuroinfection due to toxoplasma to be accurately identified, allowing other diagnoses with imaging presentation to be better ruled out. and similar clinical features in these patients.
KEYWORDS: Toxoplasma gondii, toxoplasmic encephalitis, immunocompromised patients, diagnosis, tomography, cerebral toxoplasmosis

INTRODUCCIÓN

En la actualidad la infección por el virus de VIH sigue generando un alta incidencia a nivel mundial, tanto así que se considera como una pandemia silenciosa que ha persistido por un largo tiempo y aunque al día de hoy contamos con múltiples terapias para su control y prevención y cada día avanzamos en lograr el diagnóstico temprano de esta enfermedad su tasa de mortalidad sigue generando un impacto negativo en salud pública (1). En Colombia, se siguen reportando miles de casos del virus cada mes, de hecho, el Instituto Nacional de Salud (INS) ha documentado 4.716 casos de VIH/SIDA en las primeras 12 semanas de este año. Para el mismo período del año pasado se habían reportado 4.349 casos por lo que se observó que su transmisión se intensifica cada día (2). En relación a esto se ha descrito que el mayor compromiso y afectación en estos pacientes es su incapacidad de defenderse ante infecciones oportunistas que se establecen generando un deterioro de rápido progreso y con alta repercusión clínica, entres estas se encuentra la toxoplasmosis que es una infección con una distribución mundial causada por el parásito protozoario intracelular Toxoplasma gondii y que se ha catalogado como la infección con compromiso del sistema nervioso central más frecuente en pacientes con síndrome de inmunodeficiencia adquirida (SIDA) que no reciben la profilaxis adecuada y que su recuento de CD4 ha disminuido por debajo de 100 células /microl (3) , debido a esto se genera la necesidad de poder identificar tempranamente estos pacientes con la finalidad de instaurar un tratamiento que tenga un mejor resultado disminuyendo secuelas neurológicas y las tasas de mortalidad. La terapia se inicia después de hacer un diagnóstico presuntivo, en lugar de definitivo, de encefalitis toxoplásmica, esto debido al alto costo y el riesgo de realizar biopsias cerebrales que se cataloga como el gold standard o diagnóstico definitivo. Las neuroimágenes son de gran utilidad en el diagnóstico de toxoplasmosis cerebral ,en el 70-80% de los pacientes con VIH y toxoplasmosis cerebral, la tomografía helicoidal computarizada (TC) demostrará una o varias lesiones hipodensas que realzan con contraste y generan efecto de masa, especialmente en los ganglios basales, el tálamo y la unión corticomedular (4). De manera menos frecuente, se puede encontrar ventriculitis en pacientes con VIH (5) . Este tipo de estudios diagnósticos son importante a nivel de costo-efectividad en nuestro medio porque lo tenemos a disposición en varios centros médicos por lo que es una herramienta que debemos saber interpretar para poder brindar un diagnóstico adecuado y poder ofrecer terapias que permitan controlar la infección, es por eso que se plantea este estudio con el cual buscamos determinar las características imagenológicas que se encontraron en los pacientes con los diagnósticos de VIH y toxoplasma que tuvieron un compromiso a nivel de sistema nervioso central y que ingresaron al servicio de urgencias del Hospital Universitario Erasmo Meoz de cúcuta dentro de un periodo establecido de tres años con la finalidad de poder identificar lesiones que se presentaron en las imágenes obtenidas por tomografía axial

computarizada de cráneo para así poder describir las localizaciones anatómicas que se ven afectadas con mayor frecuencia, el comportamiento de estas lesiones, sus formas de presentación y su extensión correlacionando estos hallazgos con lo descrito en la literatura con el fin de plantear de forma clara cuales son las formas de presentación de la toxoplasmosis cerebral a nivel imagenológico, cómo identificarla de forma asertiva y hacer un diagnóstico temprano para poder ofrecer un tratamiento adecuado que permita el menor número de secuelas en estos pacientes que en su mayoría residen en países en desarrollo con escaso acceso a otros medio diagnósticos .

COMPORTAMIENTO DE LA INFECCIÓN POR TOXOPLASMOSIS CEREBRAL EN PACIENTE VIH-SIDA POSITIVOS .

La toxoplasmosis cerebral se considera una de las infecciones más comunes en los seres humanos, y mucho más en co- infección con el VIH, teniendo un alto impacto costo efectivo en los sistemas de salud a nivel mundial. Es una infección oportunista causada por el parásito intracelular Toxoplasma gondii con una prevalencia de la infección que varía según la región geográfica y las condiciones socioeconómicas. En pacientes con SIDA la capacidad de adquirir esta infección por toxoplasmosis que compromete el sistema nervioso central puede aumentar significativamente, debido a la inmunosupresión asociada al virus de la inmunodeficiencia humana (VIH) que en su mayoría se encontrarán en un estadio C. Los humanos adquieren la infección por medio de la ingesta de oocistos, que se encuentran en las heces felinas, o bradizoitos presentes en carne pobremente cocinada (2) por lo que se debe hacer énfasis en estrategias de prevención de este tipo de infecciones por medio de una higiene segura y adecuado manejo de alimentos .

En su mayoría estos pacientes pueden permanecer asintomáticos durante la infección aguda o presentar síntomas leves, sin embargo debido a la inmunosupresión, como ocurre en los pacientes con VIH-SIDA, logran tener reactivación de quistes en el parénquima cerebral causando en múltiples ocasiones una infección grave, y consecuencias catastróficas.(2)

La prevalencia de la coinfección de toxoplasmosis con VIH en países de bajos recursos es del 55%. En comparación, en países de altos recursos es de un 26% (2). En un estudio reciente se encontró que la prevalencia de anticuerpos IgG anti-Toxoplasma en pacientes colombianos es de 63 %, lo cual demostró la alta exposición a Toxoplasma en la población de inmunosuprimidos y la necesidad de enfatizar la profilaxis primaria y secundaria para esta infección (6).

Es de gran importancia a nivel fisiopatológico comprender el ciclo vital del parásito y las interacciones con el sistema inmune y como este se ve afectado en pacientes con inmunodeficiencia. el ciclo de vida de T. gondii involucra fases de reproducción sexual y asexual. La fase de reproducción sexual, conocida como “gametogonía”, ocurre en los gatos (y otros félidos), que sirven como huéspedes “definitivos” exclusivos de T. gondii . En el epitelio intestinal del huésped definitivo, T. gondii se diferencia en gametos masculinos y femeninos que forman cigotos, que abandonan el intestino del gato y se excretan con las heces en forma de oocistos (7). Los gatos infectados eliminan millones de ovocitos durante un período no recurrente que dura hasta 3 semanas (8). Dentro de los 2 a 3 días posteriores a la excreción, dependiendo de las condiciones ambientales, los ooquistes experimentan maduración/esporulación para volverse infecciosos. Una vez que se esporulan, los ooquistes pueden sobrevivir en el medio ambiente y mantener su viabilidad durante más de un año. Este protozoario usa como principal vía de infección la cavidad oral, debido a que la infección se da por la presencia de ooquistes que se encuentren en alimentos mal cocinados, agua o tierra. Posteriormente, el sistema inmunitario, especialmente la inmunidad celular, desempeña un papel crucial en el control de la infección. Posterior a la ingesta de estos parasitos para causar

encefalitis, T. gondii debe migrar y entrar en el sistema nervioso central (SNC) y establecer una infección persistente en las neuronas y otras células cerebrales , para esto el parásito se convierte en taquizoítos de rápida proliferación, que invaden y proliferan dentro las células dendríticas (CD) y otros tipos de células del sistema inmunológico que son importantes para proteger contra la infección por T. gondii (18). Estas células inmunitarias patrullantes son permisivas para la infección por T. gondii y representan un nicho importante para la replicación del parásito. Además de utilizar células inmunes como nicho replicativo, T. gondii manipula las funciones de estas células para aumentar su comportamiento metastásico, lo cual es crucial para la diseminación de T. gondii a órganos distantes, particularmente al cerebro. Las células T CD4+, en particular, son esenciales para mantener la fase crónica de la infección que es mayor a nivel encefálico al generar una mayor capacidad de este agente para cruzar la barrera hematoencefálica. Por otro lado, el VIH ataca y destruye principalmente las células T CD4+, debilitando el sistema inmunitario. A medida que el VIH progresa, la disminución del recuento de linfocitos T CD4+ compromete la capacidad del huésped para organizar una respuesta inmunitaria eficaz contra las infecciones oportunistas como lo es la toxoplasmosis cerebral que esta descrita como la neuro infección más frecuentes concomitante con VIH/SIDA avanzado, y suele aparecer cuando el recuento de linfocitos T CD4+ desciende por debajo de un umbral crítico permite que se experimente la reactivación del parásito en el ser humano debido a la menor capacidad de defensa inmunitaria , seguido el T. gondii puede invadir el sistema nervioso central, atravesando la barrera hematoencefálica, dando lugar a la formación de múltiples lesiones cerebrales. Los taquizoítos, la forma de T. gondii que se divide rápidamente, se replican dentro del tejido cerebral, causando lesiones necróticas. Finalmente, la respuesta inflamatoria del huésped contribuye a la patología. Las células inmunitarias, como los macrófagos y la microglía, intentan controlar la infección, pero también pueden contribuir al daño tisular. (7)

La toxoplasmosis cerebral en personas infectadas por el VIH puede presentar diversas manifestaciones clínicas. Los síntomas son el resultado de la invasión del sistema nervioso central por el parásito Toxoplasma gondii, que conduce a la formación de lesiones en el cerebro y se caracterizan por síntomas neurológicos, como dolores de cabeza persistente e intensos, confusiones leves a graves, alteraciones del estado mental, y de la consciencia, convulsiones, déficits focales como debilidad motora, parálisis, cambios en la sensibilidad, dificultades con el equilibrio y la coordinación. Acompañado en algunas ocasiones de síntomas visuales, o síntomas generales como fiebre, decaimiento y algunas alteraciones psiquiátricas como cambios en la personalidad en el comportamiento y en casos específicos psicosis. Muchas veces acompañados de debilidad, fatiga y pérdida de peso generalizada (2).

Para el diagnóstico de esta, se hace necesario una evaluación clínica con una anamnesis adecuada , estudios de neuroimagen y pruebas de laboratorio. Principalmente una historia clínica detallada que incluye el estado de VIH del paciente, recuento de células CD4 y antecedentes de infecciones o toxoplasmosis previas, además de los síntomas más comunes y el tiempo de inicio de estos. Hasta este punto constituye un desafío diagnóstico debido a lo inespecífica de la presentación clínica que se puede presentar en otras patologías que afectan al SNC en pacientes con VIH, por lo que es importante determinar los antecedentes médicos y la historia natural de la enfermedad en cada uno de los pacientes (7).

Adicionalmente, estudios de neuroimagen, los más utilizados son tomografías con contrastes o simples, y resonancias magnéticas. En ellas,

se observan lesiones intraparenquimatosas, únicas (15%) o múltiples (85%) . Estas varían en tamaño desde microscópicas (3-9 milímetros), hasta lesiones de varios centímetros; además presentan centro hipodenso y bordes resaltados compatibles con realce en anillo; en ocasiones lesiones hiperdensas, con realce sólido y cuando son pequeñas se comportan como lesiones con efecto masa asociadas a edema vasogénico circundante , dentro de estas las formas parasitarias se localizan en mayor medida en la periferia de las lesiones con localizaciones más frecuentes en las regiones cortical , ganglios basales, y subcorticales de lóbulos temporal, frontal y parietal.(8)

En cuanto a pruebas de laboratorios, La técnica de Elisa para la detección de IgG e IgM contra toxoplasma es la más usada para la detección serológica. La IgG contra toxoplasma se eleva entre el primer y el segundo mes después de la infección y permanece alta por el resto de la vida. Es importante recalcar que los anticuerpos IgG contra toxoplasma pueden estar elevados sin que haya una infección activa. El test de avidez, que es una modificación del test de Elisa incorpora un agente desnaturalizante con diluciones del suero para evaluar la avidez de los anticuerpos. Los valores del test de avidez son bajos en la primoinfección y van aumentando con el tiempo, por lo que son útiles para estimar el tiempo de la seroconversión. Se debe tener en cuenta, que Las personas que son seropositivas para IgG anti- Toxoplasma , tienen recuentos de células T CD4 + en sangre menor de 200/µl y no reciben profilaxis para toxoplasmosis tienen una alta probabilidad de desarrollar la neuroinfeccion , y el enfoque para estos individuos es iniciar de forma temprana el tratamiento empírico. Como se señaló anteriormente, una PCR en LCR positiva para T. gondii aumenta aún más la probabilidad de Toxoplasmosis encefálica a más del 90%, pero la punción lumbar para recolectar LCR a menudo no es segura en pacientes con lesiones masivas. Para establecer el diagnóstico se utiliza la mejoría clínica y radiográfica después de 10 a 14 días de tratamiento empírico para la infección . El citoquímico del líquido cefalorraquídeo (LCR) usualmente muestra pleocitosis leve e hiperproteinorraquia. No se ha demostrado utilidad del IgG e IgM en LCR, pero sí se ha visto que la identificación de T. gondii en LCR es específica, aunque muy poco sensible. En múltiples ocasiones, la punción lumbar está contraindicada por el efecto de masa que pueden producir lesiones. Aunque la biopsia cerebral es el estándar de oro para el diagnóstico, está reservada para pacientes con baja probabilidad de toxoplasmosis cerebral , por ejemplo, aquellos que son seronegativos, y para personas que no responden a un ensayo de tratamiento (7).

Al ser una patología común en pacientes inmunocomprometidos, se establecio un esquema profiláctico que busca reducir la cifra de presentación en los pacientes. La profilaxis de la toxoplasmosis cerebral en personas con VIH, especialmente aquellas con recuentos bajos de células CD4, es una estrategia importante para prevenir esta infección oportunista y se realiza mediante la administración de medicamentos antitoxoplasmosis de manera preventiva. El más común es Trimetoprim-Sulfametoxazol (TMP-SMX) medicamento de elección para la profilaxis de la toxoplasmosis cerebral en personas con VIH. Se administra en dosis bajas, generalmente una tableta al día y se ha demostrado que es efectivo para prevenir diversas infecciones oportunistas, incluida la toxoplasmosis.(2) .

La profilaxis se recomienda en personas con VIH que tienen un recuento de células CD4 inferior a un umbral específico, típicamente por debajo de 100 células/mm^3. Las recomendaciones pueden variar y deben seguirse las pautas locales y nacionales de manejo de pacientes con VIH. La duración de la

profilaxis puede depender de varios factores, incluyendo la respuesta al tratamiento antirretroviral (TAR) y la recuperación del sistema inmunológico. En algunos casos, la profilaxis puede interrumpirse después de que el recuento de células CD4 se haya recuperado significativamente debido al tratamiento antirretroviral. Durante la profilaxis, se debe realizar una monitorización regular de la función renal y otros posibles efectos secundarios de los medicamentos utilizados. Existen algunos casos donde no se tolera el medicamento por lo que se considera como alternativa, la dapsona más pirimetamina o la atovaquona. Es importante educar a los pacientes sobre la importancia de tomar los medicamentos de profilaxis de manera constante y completa, así como informar sobre los posibles efectos secundarios y qué hacer en caso de experimentarlos (2).

En cuanto al tratamiento, En la actualidad se establece manejo en las infecciones agudas y en las reactivaciones, ambas causadas por taquizoitos. Si el tratamiento se ve retrasado, existe una alta probabilidad de aumentar la mortalidad, en especial en personas inmunocomprometidas. El tratamiento de la toxoplasmosis en el SNC consiste en la etapa primaria y la terapia continuada supresora, que se continúa hasta que haya una reconstitución del sistema inmune.

La terapia primaria consiste en el uso combinado de pirimetamina (carga de 200 mg, posteriormente 50-75 mg vía oral por día), sulfadiazina (1- 1,5 g cada 6 horas vía oral) o clindamicina (600 mg vía oral o intravenosa cada 6 horas) y ácido folínico (10-50 mg al día o 2 veces al día). El ácido folínico se usa para contrarrestar la supresión de la médula ósea causada por la pirimetamina. El uso de ácido fólico está contraindicado, ya que puede disminuir la efectividad de la terapia. Si el régimen preferido no se encuentra disponible, es posible usar trimetoprim sulfametoxazol (5 mg/kg máx. 25 mg/kg intravenoso o vía oral dos veces al día) . Se recomienda desensibilizar a los pacientes alérgicos a las sulfas previamente al tratamiento, así como mantener esta primera fase de la terapia por al menos seis semanas Existe evidencia de que al suspender la terapia antes de este tiempo, la persistencia del realce con contraste de las Lesiones dianas se relaciona con recaída de la enfermedad. (7)

MATERIALES Y MÉTODOS.

Se realiza es un estudio observacional descriptivo de corte transversal con una revisión de casos de forma retrospectiva , el planteamiento de la pregunta problema se hizo con base en la estrategia PICO; con criterios de inclusión establecidos en pacientes con diagnóstico intra o extrainstitucional con VIH/SIDA positivo , serologia Ig G positivo para Toxoplasma gondii, pacientes que se le realizó Tomografía axial computarizada de cráneo simple intrainstitucional y pacientes con diagnóstico presuntivo de Toxoplasmosis cerebral, en los criterios de exclusión se consideran a pacientes en estado de gestación, con cáncer y/o enfermedades autoinmunes.

RESULTADOS.

Se seleccionaron 26 pacientes que cumplieron los criterios de inclusión ya descritos en los que se analizaron variables sociodemográficas, clínicas e imagenológicas donde se evidenció una edad promedio de estos paciente de 39 años de los cuales el 73.1% de los pacientes fueron masculinos, frente a 26,9% femeninos; en relación a su procedencia el 46.2% contaban con nacionalidad Venezolana y en un 53,8% fueron Colombianos. Con respecto a lo anterior los pacientes no asegurados corresponden al 38,5% de los pacientes de los cuales la mayoría incluidos en este valor son venezolanos.

Un punto clave y de gran importancia en estos pacientes es que el 42 % hace parte de población vulnerables de escasos recursos, condiciones sanitarias deficientes y escaso acceso a la educación lo permite inferir el riesgo social que tienen para adquirir infecciones de transmisión sexual como el VIH-SIDA .

Variable	Frecuencia, n (%) N = 26
Edad	
18-26 Años	4 (15.4)
27 - 59 Años	21 (80.8)
>60 Años	1 (3.8)
Sexo	
Masculino	19 (73.1)
Femenino	7 (26.9)
Nacionalidad	
Colombiano	14 (53.8)
Venezolano	12 (46.2)
Segurida social	
Subsidiado	13 (50)
Contributivo	1 (3.8)
Especial	2 (7.7)
No asegurado	10 (38.5)
Procedencia	
Cucuta	18 (69.2)
Los Patios	1 (3.8)
Villa del Rosario	1 (3.8)
El Zulia	1 (3.8)
Chinacota	2 (7.7)
Puerto Santander	1 (3.8)
Tibu	1 (3.8)
Arauca	1 (3.8)

Figura 1. Descripción de características sociodemográficas de pacientes diagnosticados con neuroinfeccion por toxoplasmosis que son VIH positivos en el Hospital Eramo Meoz de Cucuta .

A nivel imagenológico se analizaron los reportes de 26 tomografías axiales computarizadas de cráneo simple donde se evidenció lesiones descritas como hipodensidades en la región frontal en un 30.2 % , región parietal en un 25.6 % y núcleos basales en un 23.3% . De forma significativa de 26 pacientes, 20 evidenciaron lesiones con compromiso en más de una zona del cerebro .

Variable	Frecuencia, n (%)
Variables tomograficas	
Hipodensidad	26 (52)
Efecto de masa	12 (24)
Edema	9 (18)
Calcificaciones	3 (6)
Signo de anillo	0
Areas Afectadas	
Frontal	13 (31)
Parietal	11 (26.2)
Nucleos basales	10 (23.8)
Temporal	4 (9.5)
Cerebelo	3 (7.1)
Occipital	1 (2.4)
Puente	0
Bulbo raquideo	0
Mesencefalo	0

Figura 2. Características de lesiones descritas en tomografía axial computarizada de cráneo simple de 26 pacientes con neuroinfeccion por toxoplasmosis en pacientes VIH positivos.

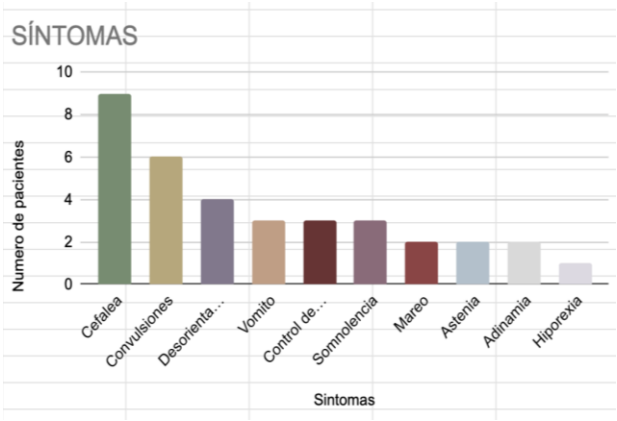

Figura 3. Descripción de síntomas referidos por pacientes con diagnostico de neuroinfeccion por toxoplasmosis que son VIH positivos en el Hospital Eramo Meoz de Cucuta .

En relación al comportamiento de estas lesiones se encontró que en un 29.8 % generaron un efecto de masa , de las cuales un 52.9 % presentaron edema perilesional , Así mismo en un 17.6 % de los reportes tomográficos de cráneo simple analizados se evidenció calcificación en distintas regiones del cerebro con predominio en la región frontal y núcleos basales y fue solo en 2 de 26 paciente en los que no se describe ninguna lesión en tomografía sugestiva de neuroinfección por toxoplasmosis aunque sí se presentó alteración clínica que se correlacionó con compromiso del sistema nervioso central. Es importante tener en cuenta que se evidencio otras regiones afectadas en menor medida que fueron el tálamo en 2.3% , región temporal en 9.3% , cerebelo en 7.0% , región occipital en 2.3% .

En relación con el comportamiento clínico de estos pacientes se pudo evidenciar que solo el 23% de estos, presentó signos y síntomas por más de 2 semanas. Se tuvo en cuenta la clínica que presentaron los pacientes y motivo por el cual consultaron, el síntoma más frecuente fue la cefalea holocraneana (9 pacientes), seguido por convulsiones(6 pacientes) y desorientación (4 pacientes), siendo los menos frecuentes la hiporexia y la astenia.

Figura 4. Síntomas más comunes presentados por los 26 pacientes con infección por toxoplasma.

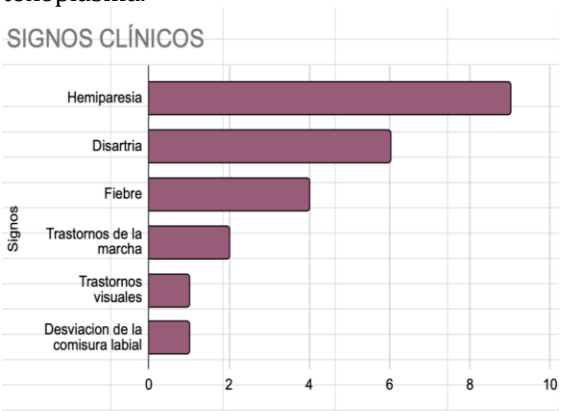

Figura 4. Signos clínicos presentados por los 26 pacientes con infección por toxoplasma en pacientes con VIH/SIDA.

Luego de realizarles un examen físico riguroso, él signos clínico más frecuente fue la hemiparesia (9 pacientes) seguido de la disartria(6 pacientes). Los signos menos frecuentes fueron los transitorios visuales y la desviación de la comisura labial (1 paciente).

DISCUSIÓN

La toxoplasmosis cerebral es la infección con compromiso del sistema nervioso central más frecuente en pacientes con síndrome de inmunodeficiencia adquirida (SIDA) y que su recuento de CD4 ha disminuido por debajo de 100 células /micro considerándose en ese contexto una patología con alto costo efectivo en los sistemas de salud a nivel mundial. En este estudio posterior al análisis de datos ya descritos producto de una revisión amplia a nivel sociodemográfico, imagenológico y clínico en referencia a los 26 paciente que cumplieron los criterios de inclusión y que ingresaron al estudio a partir de la base de datos del Hospital Erasmo Meoz De Cúcuta de pacientes hospitalizados en un periodo de tres años (2021 - 2023) con diagnóstico de VIH-SIDA de los cuales se seleccionaron los reportes imagenológicos de tomografías axiales computarizadas de cráneo simple provistas por Servicios Vivir S.A.S y de la lectura descrita por los neurólogos de la institución a partir de historias clínicas de estos pacientes , al igual que las características sociodemográficas y el comportamiento clínico que presentaron . En un primer momento se tomaron las variables sociodemográficas en donde encontramos que la infección por toxoplasma en pacientes VIH positivo , es 3 veces más predominante en hombres que en mujeres lo cual se relaciona con un estudio realizado en la ciudad de Sao Paulo brasil, en la que el 50% corresponde a a paciente de sexo masculino (13) .Con respecto a la edad, se encontró en promedio de 39 años, lo cual es importante debido que este grupo etario se identificó con mayor riesgo de contraer VIH según un estudio ruso realizado en el 2015 (14). entendiéndose que es más común en adultos que en otras etapas de la vida y concordando con el grupo etario expuesto por la OMS. Otro punto clave fue determinar la nacionalidad, dada la ubicación geográfica y que gran parte de la población corresponde a venezolanos. Se obtuvo que el 53.8% eran colombianos y 46.2% población venezolana. Es importante debido a que a la falta de aseguramiento en una red prestadora de salud, dificulta el acceso a los servicios en pacientes inmigrantes, lo que se considera un factor de riesgo para no acceder al diagnóstico y tratamiento oportuno de la infección por VIH. Un factor que se identificó y genero gran relevancia fue que de 26 pacientes seleccionados el 42% hace parte de población vulnerable, con escaso acceso a la educación y condiciones sanitarias deficiente lo que se puede correlacionar con un alto riesgo para adquirir infecciones como VIH y toxoplasmosis, como se describió en un estudio realizado en Colombia en la ciudad de barranquilla donde se establece que la mayoría de pacientes con esta infección tenían un bajo nivel de escolaridad y eran desempleados, lo que dificulta el acceso a la atención básica en salud (15).

Con respecto a las variables clínicas, se encontró que los síntomas más frecuentes fueron la cefalea holocraneana (9 paciente) seguido por las convulsiones y la desorientación, datos que concuerdan con un un estudio de neuroinfeccion por toxoplamosis publicado en la base de datos up to date donde evidenciaron que 47% de los pacientes estudiados tuvieron dolor de cabeza y confusión, además resaltan la alta frecuencia de las convulsiones (17) . Otros datos relevantes fueron los obtenidos a partir del examen fisico realizado a estos pacientes, donde el principal fue la hemiplejia (9 pacientes), seguido de la disartria y la fiebre. a pesar de que en los estudios si se menciona que la fiebre es un signo bastante frecuente (17). los otros signos normalmente van a estar

relacionados a los lugares donde se encuentren las lesiones cerebrales ya que puede ser o una rea única afectada o con compromiso de dos o más regiones del cerebro que pueden generar variabilidad en la presentación clínica de estos pacientes (17). Aunque en la mayoría de revisiones sistemáticas se afirma que los pacientes por lo general están asintomáticos, o presentan síntomas leves (7)

A nivel imagenológico se puedo evidenciar que las zonas cerebrales que se encontraron frecuentemente comprometida fueron la región frontal , la región parietal y los núcleos basales lo que se correlaciona con zonas lesionadas ya descritas en la literatura mundial, Recientemente la sociedad americana de microbiología en una revisión publicada en 2021 describieron que en un 70-80% de los pacientes con VIH y toxoplasmosis cerebral, la tomografía axial computarizada (TAC) demostrará una o varias lesiones hipodensas especialmente en los ganglios basales, el tálamo y la unión corticomedular , que tiene relación con lo evidenciado en nuestro estudio a diferencia que la zona más afectada de nuestros pacientes fue la región frontal (9) , por otro lado las lesiones descritas en los reportes y justificadas por los neurólogos especialista de la institución tuvieron un comportamiento en un 29.8% de hipodensidades con efecto de masa que se acompañan de edema perilesional en un 59.2 % que normalmente se correlaciona con masas cerebrales que incluye neoplasias, abscesos, toxoplasmosis y tuberculosis por lo que no son características específicas para neuroinfecicon por toxoplasma y se debe siempre correlación con la clínica del paciente , sus antecedentes y los paraclínicos enfocados en construir un diagnóstico seguro que dentro de estos se destaca la IgG para toxoplasma , carga viral de VIH y cuantificación de linfocitos CD4 (9), es importante tener claro que el diagnóstico catalogado como " gold standard " en estos pacientes sigue siendo la biopsia cerebral donde histopatológicamente se evidencia reacciones granulomatosas con gliosis y nódulos microgliales y encefalitis necrotizante con detección de taquizoitos solos o junto con quistes tisulares (11). Otro hallazgo importante en los pacientes de este estudio fue que en un 17.6 % de los reportes tomográficos de cráneo simple analizados se evidenció calcificación en distintas regiones del cerebro con predominio en la región frontal y núcleos basales que aunque ya se ha descrito en su mayoría en infección por toxoplasmosis congénita , no se encontró evidentemente significativa en estudios de adultos con diagnóstico de VIH y fue solo en 2 de 26 pacientes en los que no se describe una lesión como compromiso cerebral de neuroinfección por toxoplasmosis aunque sí se presentó alteración clínica que se correlacionó con compromiso del sistema nervioso central y exámenes complementarios que afirmar el diagnostico presuntivo .

Es importante tener en cuenta que en nuestro estudio solo se evaluaron tomografías axial de cráneo simple sin contraste por lo que no se logró evidenciar la presencia del signo de la diana, que hace referencia a una lesión con realce en anillo posteriormente a la aplicación de contraste y es la más frecuentemente descrita en estos pacientes a nivel mundial (12) .

Una de las principales limitaciones que tuvo el estudio, fue la realización de tomografías sin contraste, además teniendo en cuenta que ninguno de los pacientes conto con resonancia magnética cerebral, siendo este el estudio imagenológico de elección. Es importante aclarar que en la muestra estudiada se realizo una aproximación diagnóstica teniendo en cuenta el antecedente de infección por VIH, la positividad en la serología para toxoplasma IgG y características tomográficas que coincidan con la señalada en la literatura, en las cuales se inicia manejo antibiótico empírico , con posterior mejoría clínica. sin embargo, en ellos no se realiza un seguimiento estricto, que permita corroborar dicha información y determinar un diagnóstico definitivo.

A partir de este estudio, se espera lograr realizar acciones que mejoren las condiciones de salud actual, disminuyendo la prevalencia e incidencia de esta enfermedad y aunque no se contó con las herramientas necesarias para la caracterización propia de las lesiones causadas por toxoplasmosis cerebral en pacientes VIH psoitio y en algunas ocasiones establecer un diagnósticos definitivo, se logró identificar las zonas afectadas , su variabilidad y efecto , permitiendo orientar la búsqueda en tomografías axiales computarizadas de cráneo simple que nos permitan identificar esta infección y así mismo correlacionar los

hallazgos descrito con las características clínicas y los exámenes de laboratorio ideales para poder iniciar un tratamiento oportuno y optimo en los pacientes que en su mayoría se encuentran residiendo en países en vía de desarrollo como lo es Colombia en el cual tenemos algunas limitaciones en el acceso a herramientas diagnosticas más completas y con mayor sensibilidad y especificidad.

CONCLUSIÓN

La toxoplasmosis con compromiso del sistema nervioso central en pacientes VIH positivos siempre debe ser considerado un diagnóstico diferencial vigente , como lo evidencio este estudio desarrollado en el Hospital Universitario Erasmo Meoz de Cúcuta en Colombia esta neuroinfeccion presenta una alta prevalencia con respecto a los pacientes seropositivos con HIV – SIDA esto claramente involucra diferentes factores en los que predominan la falta de acceso a el servicio de salud en población vulnerable , la carencia de métodos diagnósticos con mayor sensibilidad y especificidad y la falta de educación sexual .

Es importante que se logre identificar lesiones compatibles con toxoplasma y correlacionarla siempre con la presentación clínica y los exámenes de laboratorio para poder construir un diagnóstico desde las herramientas que tenemos disponibles , sobre todo a nivel imagenológico , teniendo claro cuales son las principales áreas que se comprometen con mayor frecuencia como las descrita en este estudio en donde se observaron frecuentemente afectadas la región frontal, parietal y núcleos basales en el cerebro se correlaciona con la evidencia actual a nivel mundial , sin embargo, algunos paciente presentaron lesiones en zonas sin mayor evidencia que no se han descrito previamente en infección por toxoplasmosis (cerebelo y región occipital). Por lo que se considera que estos pacientes se beneficiarían de estudios complementarios (resonancia magnética y/o biopsia) con el fin de realizar un diagnóstico definitivo y permitir identificar de forma certera la neuroinfección por toxoplasma permitiendo descartar de mejor forma otros diagnósticos con presentación imagenológica y clínica similar en estos pacientes. Además se recomienda tener en cuenta el comportamiento de estas lesiones que en su mayoría se observaran como hipodensidades con efecto de masa acompañada de edema y en algunos pocos pacientes se puede evidenciar calcificaciones a nivel de núcleos basales y corteza , sin embargo la evidencia en este ultimo no es muy clara , pero se debe tener en cuenta ante la sospecha de esta infección .

Por otra parte se considera recomendar promover los métodos de barrera como prevención de infecciones por VIH en la actividad sexual , además de educar desde los entes de salud pública a la población vulnerable como lo son los inmigrantes sobre el compromiso clínico que tienes estas enfermedades , cuando considerarse posible portador y que métodos de tratamientos están disponibles , así como las distintas opciones de profilaxis disponibles para infecciones oportunistas y así promover de mejor forma el conocimiento que permita romper barreras de inequidad y evitar que persista el aumento de la prevalencia de infecciones como toxoplasma sobre todo en países en desarrollo como lo es Colombia .

REFERENCIA BIBLIOGRAFIA

1. UpToDate [Internet]. Actualizar.com. [citado el 27 de agosto de 2023]. Disponible en: https://www.uptodate.com/contents/toxoplasmosis-in-patients-with-hiv?source=history
2. Pantoja Ruiz C, Martínez A, Ferreirós A, Millán S, Coral J. Toxoplasmosis en sistema nervioso central: revisión sobre la patología, abordaje diagnóstico y tratamiento. Acta Neurol Colomb[Internet]. 2021;37(1 supl. 1):141–7. Disponible en: http://www.scielo.org.co/pdf/anco/v37n1s1/2422-4022-anco-37-01-s1-141.pd
3. Anahí I, Canché-Chi V, Ortiz-Zolozaba P, Canché V. Toxoplasmosis cerebral en un paciente recién diagnosticado con VIH/SIDA [Internet]. Medigraphic.com. [citado el 28 de agosto de 2023]. Disponible en: https://www.medigraphic.com/pdfs/salquintanaroo/sqr-2018/sqr1839d.pdf
4. Couppié P, Herceg K, Bourne-Watrin M, Thomas V, Blanchet D, Alsibai KD, Louvel D, Djossou F, Demar M, Blaizot R, et al. The Broad Clinical Spectrum of Disseminated Histoplasmosis in HIV-Infected Patients: A 30 Years' Experience in French Guiana. Journal of Fungi. 2019; 5(4):115. https://doi.org/10.3390/jof5040115
5. Vidal JE. HIV-Related Cerebral Toxoplasmosis Revisited: Current Concepts and Controversies of an Old Disease. J Int Assoc Provid AIDS Care. 2019 Jan-Dec;18:2325958219867315. doi: 10.1177/2325958219867315. PMID: 31429353; PMCID: PMC6900575.
6. Alvarado Fernando. Toxoplasmosis en el Inmunosuprimido. Rev. salud pública [Internet]. 2002 Jan [cited 2023 Nov 11] ; 4(Suppl 1): 31-34. Available from: http://www.scielo.org.co/scielo.php?script=sci_arttext&pid=S0124-00642002000400007&lng=en.
7. Dubey JP, Miller NL, Frenkel JK. 1970. El ooquiste de Toxoplasma gondii de las heces de gato . J Exp Med. 132 : 636–662. doi: 10.1084/jem.132.4.636. [Artículo gratuito de PMC] [PubMed] [CrossRef] [Google Scholar] [Lista de referencias]
8. Aljure V, Pulido-Arias E, Rodríguez-Monroy J, Rodríguez-Mateus M, Ramos-Hernández M. Diagnóstico diferencial de lesiones cerebrales con realce en anillo en tomografía computarizada y resonancia magnética. Duazary. 2016 julio; 13 (2): 149 - 158
9. Elsheikha HM, Marra CM, Zhu XQ. Epidemiology, pathophysiology, diagnosis, and management of cerebral toxoplasmosis. Clin Microbiol Rev. 2021;34(1):1-28. doi: 10.1128/ CMR.00115-19.
10. Celzo FG. Brain stones revisited—between a rock and a hard place. Insights Imag. 2013;4:625-3
11. Farkash AE, Maccabee PJ, Sher JH, Landesman SH, Hotson G. 1986. Toxoplasmosis del SNC en el síndrome de inmunodeficiencia adquirida: una revisión clínico-patológica-radiológica de 12 casos . J Neurol Neurosurg Psychiatry **49** :744–748. doi: 10.1136/jnnp.49.7.744. [Artículo gratuito de PMC] [PubMed] [CrossRef] [Google Scholar].
12. Katlama C, et al. Toxoplasmic ventriculitis. Med Mal Infect. 2016;46(2):100-3. doi: 10.1016/j.medmal.2015.11.005. 14. Kumar GGS, Mahadevan A, Guruprasad AS, Kovoor JME, Satishchandra P, Nath A, et al. Eccentric target sign in cerebral toxoplasmosis: Neuropathological correlate to the imaging feature. J Magn Reson Imaging. 2010;31(6):1469-72. doi: 10.1002/jmri.22192
13. Telles JPM, Vidal JE. Cerebral toxoplasmosis with neurological co-infection in people living with AIDS/HIV: results of a prospective cohort in São Paulo, Brazil. Arq neuropsiquiatr [Internet]. 2023 [citado el 13 de noviembre de 2023];33–9. Disponible en: https://pesquisa.bvsalud.org/portal/resource/es/biblio-1429879
14. Azovtseva OV, Viktorova EA, Bakulina EG, Shelomov AS, Trofimova TN (2020). Cerebral toxoplasmosis in HIV-infected patients over 2015–2018 (a case study of

Russia). Epidemiology and Infection 148, e142, 1–6. https://doi.org/10.1017/S0950268820000928
15. Díaz Hernández AT, Fuentes Márquez LM, Izquierdo Pérez M. Características sociodemográficas y clínicas de pacientes con VIH/SIDA e infecciones oportunistas atendidos en el hospital general de Barranquilla, 2016 – 2018. 2019.https://repository.unilibre.edu.co/bitstream/handle/10901/17888/1047391981.pdf?sequence=1&isAllowed=y
16. F.N. Figueroa–Agudelo, *et al*. Características socio- demográficas y clínicas de pacientes con diagnóstico nuevo de VIH. Infectio 2019; 23(3): 246-251
17. UpToDate [Internet]. Actualizar.com. [citado el 13 de noviembre de 2023]. Disponible en: https://www.uptodate.com/contents/toxoplasmosis-in-patients-with-hiv?search=toxoplasmosis%20del%20snc&source=search_result&selectedTitle=1~150&usage_type=default&display_rank=1.
18. Cohen SB, Denkers EY. 2015. La respuesta inmune de la mucosa intestinal a Toxoplasma gondii . Parasito Immunol 37 : 108–117. doi: 10.1111/pim.12164. [PubMed] [CrossRef] [Google Scholar] [Lista de referencias .